



Universidade do Estado do Rio de Janeiro

Centro Biomédico

Faculdade de Ciências Médicas

Bruno Leonardo Marroig de Freitas Ribeiro


**Análise imunohistoquímica dos proteoglicanos sindecan, decorin e biglican
na próstata normal e hiperplásica**

Rio de Janeiro

2011

Bruno Leonardo Marroig de Freitas Ribeiro

**Análise imunohistoquímica dos proteoglicanos sindecan, decorin e biglican
na próstata normal e hiperplásica**



-Dissertação apresentada, como requisito parcial para obtenção do título de Mestre, ao Programa de Pós-graduação em Fisiopatologia e Ciências Cirúrgicas, da Universidade do Estado do Rio de Janeiro. Área de concentração: Sistema Urogenital.

Orientador: Prof. Dr. Francisco José Barcellos Sampaio

Coorientador: Prof. Dr. Luiz Eduardo de Macedo Cardoso

Rio de Janeiro

2011

Bruno Leonardo Marroig de Freitas Ribeiro

**Análise imunohistoquímica dos proteoglicanos sindecan, decorin e biglican
na próstata normal e hiperplásica**

Dissertação apresentada, como requisito parcial para obtenção do título de Mestre, ao Programa de Pós-graduação em Fisiopatologia e Ciências Cirúrgicas, da Universidade do Estado do Rio de Janeiro. Área de concentração: Sistema Urogenital.

Banca Examinadora:

Prof. Dr. Francisco José Barcellos Sampaio (Orientador)
Faculdade de Ciências Médicas - UERJ

Prof. Dr. Waldemar Silva Costa
Faculdade de Ciências Médicas - UERJ

Prof. Dr. Márcio Antônio Babinski
Universidade Federal Fluminense - UFF

Prof. Dr. Marco Antônio Quesada Ribeiro Fortes
Hospital Naval Marcílio Dias - HNMD

Rio de Janeiro

2011

AGRADECIMENTOS

Ao Prof. Dr. Francisco José Barcellos Sampaio pela oportunidade de realizar minha Dissertação de Mestrado na Unidade de Pesquisa Urogenital.

Ao Prof. Dr. Luiz Eduardo de Macedo Cardoso, pela ajuda no entendimento do “mundo” dos proteoglicanos.

Ao Prof. Dr. Waldemar Silva Costa por todo o apoio e ensinamento durante todo o curso de pós-graduação.

Aos meus colegas de pós-graduação Henrique Lima Gomes e Bianca Martins Gregório pela inestimável contribuição na realização das baterias de imunohistoquímica.

A todos os colegas de pós-graduação que em algum momento colaboraram para a realização deste trabalho.

Se vi mais longe, foi porque estava sobre os ombros de gigantes.

Isaac Newton

RESUMO

Ribeiro, Bruno Leonardo Marroig de Freitas. *Análise imunohistoquímica dos proteoglicanos sindecan, decorin e biglican na próstata normal e hiperplásica*. 2011. 50f. Dissertação de Mestrado em Fisiopatologia e Ciências Cirúrgicas – Faculdade de Ciências Médicas, Universidade do Estado do Rio de Janeiro, Rio de Janeiro, 2011.

Os mecanismos celulares envolvidos na hiperplasia prostática benigna (HPB) não são bem compreendidos e pouco se sabe sobre como os proteoglicanos estão relacionados com esta condição. Neste estudo foi avaliada a expressão de proteoglicanos de superfície celular e do estroma na HBP. As amostras de HPB foram colhidas de pacientes submetidos à prostatectomia aberta e ressecção transuretral da próstata (RTUP), enquanto as amostras do grupo controle consistiram na zona de transição de próstatas normais de adultos jovens. Foram usados anticorpos primários contra os proteoglicanos sindecan-1, biglycan e decorin. A imunomarcagem foi avaliada determinando-se a área relativa marcada pelo anticorpo, ou usando-se um escore atribuído à intensidade da coloração. Os resultados mostraram que, no grupo controle, a expressão do sindecan foi mínima ou nula. Na HPB, no entanto, a imunomarcagem deste proteoglicano foi intensa e localizada principalmente nas células basais do ácino prostático e com menor intensidade na superfície basolateral das células secretoras. Como não houve diferenças nas amostras de prostatectomia aberta e RTUP, esses grupos foram combinados em um único grupo HBP. A área marcada pelo anticorpo anti-sindecan-1 no epitélio das amostras de HPB foi nove vezes maior do que na próstata normal ($P < 0,001$), e não houve correlações significativas entre a marcação do sindecan-1 na HPB e o volume da próstata, PSA, ou idade do paciente. Quanto ao biglycan e ao decorin, a marcação foi exclusivamente no estroma tanto no grupo controle quanto no grupo HPB, e não houve diferença significativa na extensão e intensidade da coloração entre estes dois grupos. Em conclusão, a imunomarcagem do sindecan-1 na HPB é intensa e está localizada no epitélio glandular exclusivamente, mas a intensidade não se correlaciona com o tamanho da próstata ou PSA. A expressão do decorin e do biglycan, no entanto, não foi alterada na HPB.

Palavras-chave: Próstata. Hiperplasia. Proteoglicanos. Imunohistoquímica. Sindecan. Decorin. Biglycan.

ABSTRACT

The cellular mechanisms involved in benign prostatic hyperplasia (BPH) are not well understood, and little is known about how proteoglycans are affected. Here we investigated the protein expression of stromal and cell surface proteoglycans in BPH. BPH samples were from open prostatectomy and transurethral resection of the prostate (TURP), while controls consisted of the transitional zone of normal prostates from young adults. We used primary antibodies against the proteoglycans syndecan-1, biglycan, and decorin. Immunolabeling was evaluated by determining the relative area of staining, or by using a score for staining intensity. The results showed that, in controls, syndecan-1 was mostly negative. In BPH, however, the labeling of this proteoglycan was intense and located mainly in acinar basal cells, but could extend into the secretory cells. As there were no differences in samples from open prostatectomy and TURP, these groups were combined into a BPH group. Syndecan-1 labeling area in the epithelium of BPH samples was nine times greater than that of controls ($P < 0,001$), and there were no significant correlations between syndecan labeling in BPH and prostate volume, PSA, or patient's age. Biglycan and decorin labeling were in the stroma exclusively, in control and BPH samples, and there were no significant differences in extent and intensity of the staining between these two groups. In conclusion, syndecan-1 immunolabeling in BPH is prominent and is located in the glandular epithelium exclusively, but intensity does not correlate with prostate size or PSA. Decorin and biglycan labeling, however, were unchanged in BPH.

Keywords: Prostate. Hyperplasia. Proteoglycans. Immunohistochemistry. Syndecan-1. Decorin. Biglycan.

LISTA DE FIGURAS

Figura 1 –	Divisão anatômica da próstata proposta por McNeal.....	13
Figura 2 –	Ilustração do aumento do volume prostático e do resíduo vesical pós-miccional	15
Figura 3 –	Peça de necropsia onde se observa da próstata e a bexiga	16
Figura 4 –	Fotomicrografias do tecido prostático hiperplásico.....	17
Figura 5 –	Intensidade da imunomarcção do biglican e decorin de acordo com escores.....	31
Figura 6 –	Imunomarcção do sindecán-1 na próstata normal.....	33
Figura 7 –	Imunomarcção do sindecán-1 na próstata hiperplásica.....	34
Figura 8 –	Imunomarcção do sindecán-1 na próstata hiperplásica e ausência de marcação no controle negativo.....	35
Figura 9 –	Comparação dos valores da expressão do sindecán-1 nas amostras de de PTV e RTU.....	36
Figura 10 –	Comparação dos valores da expressão do sindecán-1 nos grupos HPB e controle.....	36
Figura 11 –	Correlação linear entre expressão do sindecán-1 e o valor do PSA.....	37
Figura 12 –	Correlação linear entre a expressão do sindecán-1 e a idade.....	37
Figura 13 –	Correlação linear entre a expressão do sindecán-1 e o volume prostático.....	37
Figura 14 –	Comparação dos valores da expressão do biglican nas amostras de PTV e RTU.....	38
Figura 15 –	Comparação dos valores da expressão do biglican nos grupos HPB e controle.....	38
Figura 16 –	Imunomarcção do biglican na próstata normal e hiperplásica.....	39
Figura 17 –	Imunomarcção do decorin na próstata normal e hiperplásica.....	40
Figura 18 –	Comparação dos valores da expressão do decorin nas amostras de PTV e RTU.....	41
Figura 19 –	Comparação dos valores da expressão do decorin nos grupos HPB e controle.....	41

LISTA DE ABREVIATURAS E SIGLAS

DHT	Di-hidro-testosterona
GAG	Glicosaminoglicano
HPB	Hiperplasia protática benigna
MEC	Matriz extracelular
PSA	Antígeno prostático específico (<i>prostatic specific antigen</i>)
PTV	Prostatectomia transvesical
RTU	Ressecção transuretral da próstata
SRLP	Proteoglicanos pequenos ricos em leucina (<i>Small leucine-rich proteoglycan</i>)

SUMÁRIO

	INTRODUÇÃO.....	11
1	REVISÃO DA LITERATURA.....	13
1.1	Próstata normal.....	13
1.2	Hiperplasia prostática benigna.....	15
1.3	Proteoglicanos.....	20
1.3.1	<u>Sindecán.....</u>	22
1.3.2	<u>Proteoglicanos ricos em leucina (SLRP–<i>Small leucine-rich proteoglycans</i>)..</u>	23
1.4	Antígeno prostático específico (PSA – <i>Prostatic specific antigen</i>).....	25
2	OBJETIVO.....	26
3	MATERIAL E MÉTODOS.....	27
3.1	Imunohistoquímica.....	28
3.1.1	<u>Sindecán.....</u>	28
3.1.2	<u>Decorin e biglican.....</u>	29
3.2	Análise histológica.....	29
3.3	Análise estatística.....	30
3.4	Outras análises.....	30
4	RESULTADOS.....	32
4.1	Sindecán.....	32
4.2	Biglican.....	38
4.3	Decorin.....	40
5	DISCUSSÃO.....	42
5.1	Sindecán.....	42
5.2	Decorin e biglican.....	44
6	CONCLUSÃO.....	46
	REFERÊNCIAS.....	47
	APÊNDICE A – (Cópia da submissão do artigo).....	52
	APÊNDICE B – (Artigo científico).....	53

INTRODUÇÃO

A próstata é uma glândula sexual acessória, presente em todos os mamíferos do sexo masculino, essencial para a função reprodutiva do homem. O início do seu desenvolvimento ocorre durante o terceiro mês de gestação em resposta ao estímulo da di-hidro-testosterona (DHT).

A DHT é um hormônio proveniente da conversão metabólica da testosterona fetal através da ação da enzima 5α redutase, que está localizada no seio urogenital, porém não se sabe se o epitélio secreta maior quantidade do hormônio ou se o mesênquima aonde se localizam os receptores androgênicos é o principal fator relacionado à formação da glândula. A próstata está bem diferenciada em torno do 4º mês do desenvolvimento fetal. (Veltri e Rodriguez, 2007).

A hiperplasia prostática benigna (HPB) é uma condição comum após os 40 anos de idade, sendo responsável por diversos sintomas irritativos e obstrutivos do trato urinário. Pouco se sabe sobre a patogênese da HPB. Dados recentes mostram que a composição da matriz extracelular (MEC) tem importante papel no desenvolvimento desta doença (Roehrborn, 2008).

Proteoglicanos são moléculas complexas presentes na MEC que encontradas na maioria dos tecidos conjuntivos e na superfície das células. Eles possuem diversas funções na biologia normal das células e dos tecidos.

A maioria dos estudos sobre proteoglicanos no tecido prostático são sobre o seu papel no desenvolvimento do câncer de próstata (Theocaris et al, 2010). A expressão do sindecán, um proteoglicano de superfície celular, encontra-se alterada no câncer de próstata, e tem relação com a progressão tumoral (Contreras et al, 2010; Popović et al, 2010; Shimada et al, 2009; Shariat et al, 2008; Zellweger et al, 2005). O decorin e o biglican, proteoglicanos ricos em leucina, estão relacionados à presença de neoplasia intraepitelial (PIN) de alto grau e à progressão tumoral metastática (Banerjee et al, 2003; Wangh et al, 2006). Sendo assim, a expressão dos proteoglicanos que se encontra alterada no câncer poderia estar alterada na HPB.

Diversos autores mostraram diferenças na expressão dos proteoglicanos no tecido prostático com e sem câncer, porém a região da próstata usada como controle era de homens idosos, com alterações teciduais próprias da idade, e não com próstatas normais, sem

hiperplasia (Contreras et al, 2010; Brimo et al, 2010). Não se sabe se existe alteração destes proteoglicanos na próstata hiperplásica quando comparados com o tecido prostático normal.

Estas alterações na expressão dos proteoglicanos poderiam ter um papel promotor ou inibitório do desenvolvimento hiperplásico da próstata. Com isso, decidiu-se realizar o estudo do sindecan-1, do biglican e do decorin em amostras de próstata normal, sem hiperplasia, coletadas de indivíduos jovens, e nas próstatas hiperplásicas, cujas amostras foram provenientes de pacientes submetidos a tratamento cirúrgico devido a sintomas urinários decorrentes do aumento do volume prostático.

1 REVISÃO DA LITERATURA

1.1 Próstata normal

A próstata adulta normal é formada por um conjunto de 30 a 50 unidades túbulo-alveolares ramificadas compostas por epitélio cubóide ou pseudoestratificado colunar, circundadas por estroma fibromuscular que se abrem na porção prostática da uretra. Uma cápsula fibroelástica rica em músculo liso envolve a glândula e envia septos para o seu interior, dividindo-a em lóbulos ou zonas. (Junqueira e Carneiro, 2008).

A glândula prostática localiza-se na cavidade pélvica, inferior e posteriormente à sínfise púbica, acima do diafragma urogenital e separada posteriormente do reto pela fásia de Denonvillier. O primeiro segmento uretral, que tem início no óstio uretral interno, é a uretra prostática, pois caminha no interior da próstata, como um túnel. Durante a micção há a contração vesical e o relaxamento do esfíncter urinário com a consequente eliminação da urina através da uretra.

McNeal em 1968 estudou a anatomia da próstata e a dividiu em 4 regiões, que são as zonas periférica, de transição e central e o estroma fibromuscular anterior. A hiperplasia prostática se desenvolve na zona de transição e na região central (Srougi et al, 2010) (Figura 1).

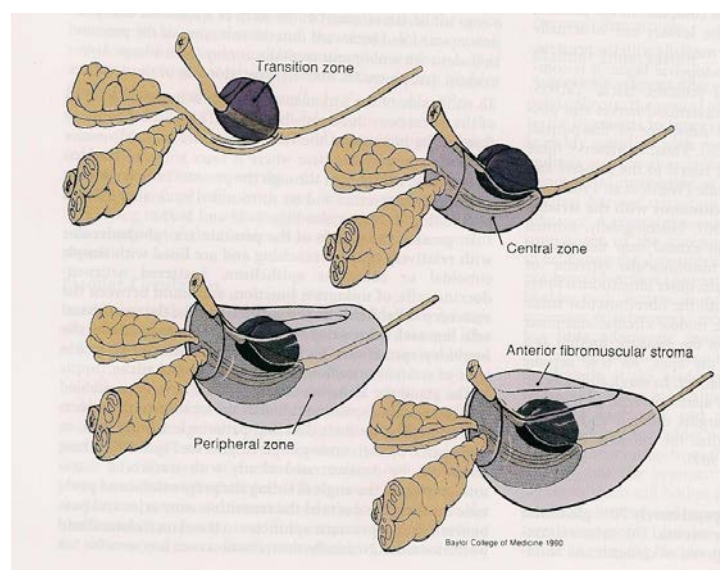


Figura 1 – Divisão anatômica da próstata proposta por McNeal em 4 regiões: zona de transição, zona central, zona periférica e estroma fibromuscular anterior (Campbell-Walsh Urology 9ª ed. Philadelphia, Wein et al. Saunders Elsevier, 2007).

Posteriormente, Wendell-Smith (2000) fez uma revisão da nomenclatura anatômica pois a divisão proposta por McNeal não atendia às regras da nomenclatura anatômica determinadas pelo Comitê Federativo de Terminologia Anatômica da Federação Internacional de Associação de Anatomistas. Foi proposta, então, a troca da terminologia como se segue: a zona central passaria a ser chamada de lóbulo súpero-medial, a zona de transição que se encontra em íntima relação com a uretra prostática proximal seria denominada lóbulo ântero-medial. A zona periférica, que se encontra em posição mais externa e abaixo dos lóbulos súpero-medial e ântero-medial, seria dividida em dois lóbulos, o ínfero-lateral e o pósterolateral. Neste nível, estas duas regiões são separadas em direita e esquerda por um septo, denominado comissura prostática. Apesar de serem divididas em dois lóbulos ainda não se provou que existe diferença histológica entre eles como se observa entre estes lóbulos e os lóbulos ântero-medial e súpero-medial.

Histologicamente podemos dividir as células prostáticas em dois grandes grupos: as células do epitélio glandular e as células do estroma prostático.

a) Epitélio glandular: as células secretoras são o tipo de célula mais abundante do epitélio glandular, sendo responsáveis pela produção das enzimas fosfatase ácida e antígeno prostático específico. As células basais são em menor número e acredita-se que sirvam de precursoras das células secretoras. Células neuroendócrinas estão presentes em pequeno número, esparsas entre as células epiteliais dos ácinos e ductos. Fazem parte do sistema APUD (sigla do inglês, *amine precursor uptake decarboxilation*) e tem capacidade de secretar peptídeos e hormônios. Por último há as células transicionais que estão presentes nos ductos excretores próximos à luz uretral (Srougi et al, 2010).

b) Estroma prostático: na próstata humana o estroma corresponde a 45-60% do volume prostático, enquanto que o lúmen acinar representa 30-34% e o tecido epitelial responde por 10-20% da próstata (Lin et al, 2007) . O estroma é composto por diversos tipos de células, como tecido conjuntivo, fibroblastos, células musculares lisas e pela matriz proteica que auxilia na estrutura do tecido prostático. Arcadi em 1954 sugeriu que a matriz extracelular (MEC), formada pela matriz proteica e o tecido conjuntivo, desempenhava um importante papel na função da próstata, assim como no desenvolvimento da hiperplasia (Veltri e Rodriguez, 2007). Nela encontramos fibras elásticas e colágenas do tipo I, III, IV e V, fibronectina, laminina, glicosaminoglicanos, complexos polissacarídeos, glicolipídeos e proteoglicanos, entre outras substâncias. A MEC serve de reservatório para fatores de

crescimento, citoquinas e modula o status e o volume das reações que nela ocorrem. Todas as classes de moléculas da MEC podem ser consideradas como macromoléculas envolvidas no controle do crescimento celular (Lin et al, 2007; Kresse e Schönherr, 2001; Babinski et al, 2007).

1.2 Hiperplasia prostática benigna

A hiperplasia prostática benigna (HPB) é um distúrbio progressivo no qual a próstata aumenta de volume comprimindo a luz uretral causando sintomas urinários obstrutivos como diminuição do fluxo urinário, noctúria, polaciúria, sensação de esvaziamento vesical incompleto devido ao aumento do resíduo vesical pós-miccional (Figura 2), hesitação urinária e esforço miccional, piorando a qualidade de vida. Com a evolução do processo hiperplásico a compressão uretral pode ser intensa. A bexiga se torna trabeculada devido a hipertrofia das fibras musculares (Figura 3). Em casos extremos há retenção urinária, aguda ou crônica, com conseqüente aumento da pressão intravesical, que ocasiona elevação retrógrada da pressão no sistema pielocalicial, levando à hidronefrose e prejuízo da função renal, com elevação de escórias nitrogenadas (Fong et al, 2005; Fitzpatrick, 2006). O tratamento da HPB, seja ele cirúrgico ou medicamentoso, deve ser instituído antes de se atingir este estágio. Com isso, torna-se de grande interesse o estudo dos elementos que podem contribuir para a gênese da hiperplasia prostática.

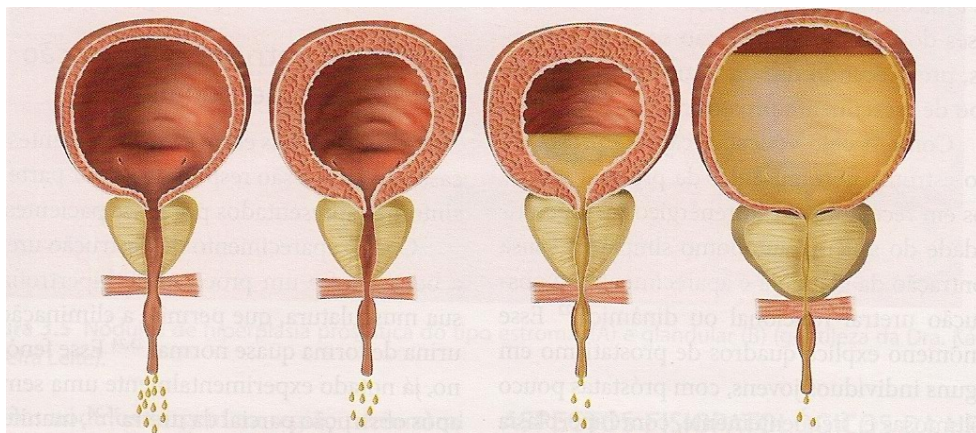


Figura 2 – Ilustração mostrando o aumento do volume prostático com a conseqüente elevação do resíduo vesical pós miccional, levando à retenção urinária (Srougi M, Antunes AA, Dall'Oglio M. Hiperplasia prostática benigna. 1ª ed. São Paulo; Atheneu; 2011).

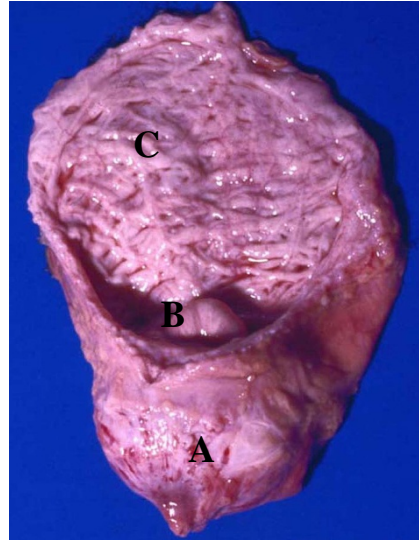


Figura 3 – Peça de necropsia onde se observa a próstata (A), a proeminência da próstata para o interior da bexiga (B) e a trabeculação da parede vesical (C).

Quando o homem atinge a idade adulta, em torno dos 20 anos, há uma parada do crescimento prostático que se mantém aproximadamente até os 40 anos de idade, quando se inicia o processo de hiperplasia (Kyprianou e Jacobs, 1996). Ocorre o aumento da prevalência à proporção que a idade aumenta, acometendo 70% dos homens com 60 anos e chegando a ocorrer em 80% dos homens com 80 anos de idade (Tang e Yang, 2009; Untergasser et al, 2005). Fujikawa et al (2005) mostraram que o tamanho da zona de transição da próstata não tem variação significativa entre os 20 e 40 anos. Entre 40 e 70 anos de idade há um aumento expressivo desta região. Após os 70 anos há uma diminuição da velocidade de crescimento da zona de transição.

Histopatologicamente a HPB é caracterizada por aumento do número de células epiteliais acinares e do estroma devido à proliferação de fibroblastos e miofibroblastos na área próxima à uretra, na zona de transição. Existe uma íntima e recíproca interação entre o estroma e o epitélio glandular no período de formação da próstata assim como no período em que ocorre a hiperplasia (Veltri e Rodriguez, 2007; Tang e Yang, 2009). As proporções entre estroma e epitélio glandular na próstata normal e hiperplásica é de 2:1 e 5:1, respectivamente (Lin et al, 2007; True et al, 2009).

Na HPB, as células epiteliais e estromais se agrupam em nódulos que aumentam progressivamente de tamanho, localizados nos locais onde os ductos ejaculatórios entram nas zonas transicional ou periuretral da próstata (Figura 4). O aumento do tamanho dos nódulos foi observado por McNeal (Bushman, 2009). Neste processo ocorre hiperplasia das células basais, aumento do volume do estroma prostático, em especial da quantidade de células

musculares lisas, aumento da deposição da matriz extracelular, redução do tecido elástico, aumento da infiltração linfocitária ao redor dos ductos, hipertrofia acinar, depósito de corporea amylacea no lúmen do ácino e calcificações no tecido prostático (Bushman, 2009; Untergasser et al, 2005).

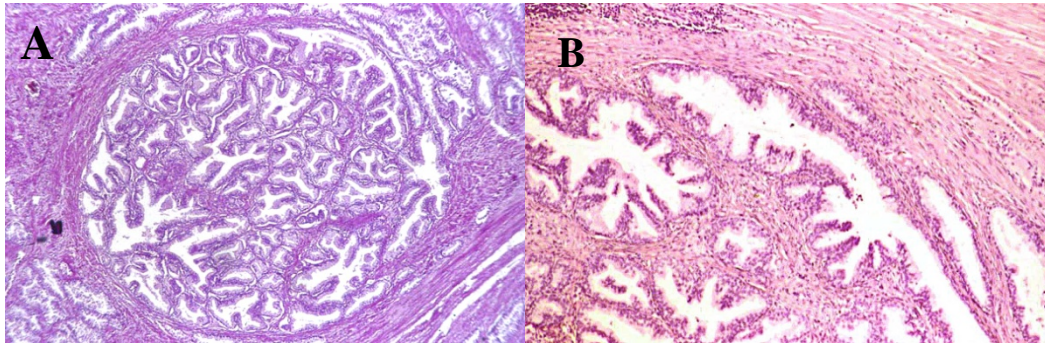


Figura 4 – Fotomicrografias mostrando um nódulo hiperplásico puramente glandular (A) e hiperplasia estrômato-glandular (B) (Junqueira LC, Carneiro J. Histologia Básica. 11^a ed. Rio de Janeiro; Guanabara Koogan; 2008).

Não se sabe ao certo por que a próstata volta a crescer. Diversas alterações hormonais podem estar envolvidas no processo de desenvolvimento hiperplásico da glândula (Cardoso et al, 2004; Tang e Yang, 2009). O desenvolvimento prostático é dependente da ação dos androgênios e com a idade há uma tendência a ocorrer a diminuição dos seus níveis séricos. Esperar-se-ia que a próstata mantivesse o seu volume ou diminuísse de tamanho, o que não acontece pois a HPB não está relacionada com níveis elevados de DHT e a reposição hormonal no homem não aumenta a sua incidência (Bushman, 2009; Parsons et al, 2006; Tang e Yang, 2009).

McNeal (1984) e Cunha (1983) propuseram que a HPB pode ser causada por uma reativação do potencial de crescimento embriogênico que se encontra “adormecido” até a vida adulta, e que a proliferação dos elementos estromais na região periuretral da próstata humana pode estimular o crescimento das células epiteliais estabelecendo assim o processo hiperplásico. Outra hipótese é a de que exista um acúmulo de células mesenquimais (*mesenchymal-like cells*) derivadas do epitélio prostático (Alonso-Magdalena et al, 2009; Roehrborn e McConnell, 2007).

Os estrogênios ou a alteração da relação estrogênio:androgênio em homens com idade mais avançada podem estar relacionados com a patogênese da HPB (Bushman, 2009). Os estrogênios têm ação sobre a célula prostática, tanto na estimulação da proliferação quanto na sua inibição através da ativação de dois receptores distintos para estrogênio presentes na

próstata (ER α e ER β). A estimulação do ER α pode causar alterações na estrutura celular, ocasionando atipias, hiperplasia ou neoplasia. O ER β tem papel inverso na proliferação celular.

A aromatase é uma enzima que age sobre o androgênio transformando-o em estrogênio e é expressa no tecido prostático normal. Recentes estudos relacionando obesidade e HPB mostram um aumento da relação estrogênio/testosterona em homens obesos resultando no aumento da aromatização da testosterona nos tecidos periféricos (Bushman, 2009). Acredita-se que o sinergismo entre estrogênio e androgênio pode ser um fator determinante no desenvolvimento da glândula. A ausência da aromatase com a consequente ausência local de estrogênio e a falha na ativação do ERbeta leva ao desenvolvimento da HPB (Tang e Yang, 2009).

Outro mecanismo no qual o estrogênio pode estar envolvido é na supressão da apoptose celular prostática, assim como os androgênios, que suprimem a morte celular programada. O desequilíbrio entre proliferação e apoptose celular, gera aumento no número de células da próstata resultando no aumento da glândula (Cardoso et al, 2004; Tang e Yang, 2009). É o que se observa na próstata hiperplásica quando a comparamos com a glândula normal. Esta resistência à apoptose pode ser decorrente da desregulação da expressão do proto-oncogene bcl2 que é um potente supressor da apoptose (Kyprianou et al, 1996).

A expressão de vários genes está associada à HPB (Roehrborn e McConnell, 2007), incluindo a expressão de genes de moléculas extracelulares como proteoglicanos de condroitin sulfato e fatores que promovem a sua síntese (Cardoso et al, 2004).

A composição da matriz extra celular (MEC) tem influência direta sobre os sintomas obstrutivos decorrentes da hiperplasia (Chagas et al, 2001). As células estromais, juntamente com os elementos da MEC, influenciam a morfogênese prostática, a maturação celular e a homeostase. Estudos sugerem que a proliferação e diferenciação celular na próstata pode ser profundamente influenciada por mudanças na composição da membrana basal e dos componentes do tecido conjuntivo ou ainda por mudanças na expressão de fatores de crescimento na próstata (Ricciardelli et al, 1997). Mudanças nas fibras colágenas, elásticas e reticulares foram relacionadas com a remodelação tissular que se segue à diminuição androgênica e ao desenvolvimento de lesões malignas (Ribeiro et al, 2009). Chagas (2001) mostrou que há aumento significativo na quantidade de fibras musculares lisas e de tecido conjuntivo na hiperplasia prostática.

Na MEC também encontramos fatores de crescimento, que são pequenas moléculas peptídicas que agem como estímulo à diferenciação e proliferação celular. Diversos fatores de crescimento são secretados pelas células estromais e epiteliais.

Os fatores de crescimento se ligam aos proteoglicanos presentes na próstata. Os proteoglicanos são componentes macromoleculares presentes nas membranas celulares e na matriz extracelular com importante papel na modulação da proliferação e diferenciação celular durante o crescimento e desenvolvimento dos tecidos. (Hildebrand et al, 1994; Ricciardelli et al, 1997)

Ittman e Mansukhani (1997) mostraram que há 9 diferentes FGF (fatores de crescimento de fibroblastos) sendo que o FGF 7, também denominado KGF, tem importante ação mitogênica nas células epiteliais. O papel real dos FGF e seus receptores na próstata ainda não é completamente entendido, mas acredita-se que o padrão da expressão do FGF e seus receptores na próstata é consistente com uma estimulação parácrina do crescimento epitelial por FGF derivados do estroma e de proliferação das células estromais por estimulação autócrina.

Além dos FGF outros fatores produzidos no estroma prostático também estão relacionados com o desenvolvimento da HPB como o PDGF (fator de crescimento derivado das plaquetas), o IGF-1 (fator de crescimento semelhante à insulina), o EGF (fator de crescimento epidérmico) e o TGF- β 1 (fator transformador de crescimento β 1). O TGF- β 1, por exemplo, é produzido pelas células basais da próstata. A baixa concentração de TGF- β 1 predispõe à proliferação celular, enquanto que altos níveis de TGF- β 1 inibe o crescimento celular do estroma prostático (Guess, 2001; Ittman e Mansukhani, 1997; Jacobsen et al, 2001; Ultergasser e Madersbacher, 2005; Cardoso et al, 2004).

Diversos fatores metabólicos podem estar relacionados com a ocorrência de HPB, como por exemplo o diabetes mellitus, onde se observa atrofia epitelial severa, alterando assim a estrutura molecular e a organização da membrana basal do ácino, afetando funções celulares tanto do epitélio quanto do estroma prostático (Bushman, 2009; Parsons et al, 2006; Ribeiro et al, 2009).

A inflamação aguda e crônica da próstata é um achado histológico frequente em homens com HPB e está associado com a sua ocorrência e progressão. Acredita-se que um dos fatores que contribuem para a prostatite crônica é o refluxo de urina da uretra para dentro dos ductos prostáticos. Outros fatores são os mecanismos autoimunes. O estresse oxidativo associado à ação androgênica e a síndrome metabólica na qual os dois principais componentes

são a obesidade (IMC > 30Kg/m²) e a homeostase anormal da glicose (Bushman, 2009; Parsons et al, 2006).

A HPB tem origem multifatorial e diversos fatores, como os anteriormente mencionados, podem interferir no processo hiperplásico. Desde a última década, cada vez mais se estuda a participação dos proteoglicanos nos mecanismos de proliferação e diferenciação celulares.

1.3 Proteoglicanos

Proteoglicanos são estruturas formadas por uma proteína principal (*core protein*) à qual estão ligados covalentemente diversas cadeias de glicosaminoglicanos (GAGs). Esta proteína é dividida em regiões que interagem com elementos estruturais distintos presentes nas células ou nas matrizes extracelulares. Isto indica que proteoglicanos são essencialmente uma classe de colágenos e glicoproteínas estruturais compostos por diferentes cadeias de GAGs (Haralson e Hassel, 1995). Eles podem ser classificados em três grupos: (1) os proteoglicanos de superfície de membrana celular, (2) os proteoglicanos modulares (3) os proteoglicanos ricos em leucina (Schaefer e Schaefer, 2010).

Os proteoglicanos modulares são uma exceção à esta definição pois não possuem uma proteína central. A estrutura principal é o hyaluronan (Schaefer e Schaefer, 2010). Não serão discutidos nesta dissertação pois não fazem parte dos proteoglicanos estudados.

As cadeias de GAGs são formadas por unidades repetidas de dissacarídeos hexosamino-acetilada (N-acetil-galactosamina ou N-acetil-glucosamina) e principalmente por ácidos urônicos (ácido D-glucurônico ou ácido L-idurônico), sendo sulfatadas em várias posições (Theocharis et al, 2010). Portanto os GAGs são polissacarídeos carregados negativamente, lineares e que podem ser divididos de acordo com a presença ou ausência de sulfato. Os GAGs sulfatados compreendem o condroitin sulfato (CS), o dermatan sulfato (DS), o keratan sulfato (KS), o heparin e o heparan sulfato (HS) (Hardingham e Fosang, 1992; Schaefer e Schaefer, 2010; Haralson e Hassel, 1995).

A função e ação de cada proteoglicano é em grande parte determinada pelo número de cadeias de GAGs ligados à ele, assim como à extensão destas cadeias (Hardingham e Fosang, 1992). Hormônios e fatores de crescimento estimulam as vias de sinalização a alongar a cadeia de GAG e com isso há o aumento do peso molecular. Fatores de crescimento podem

também alterar a epimerização e o padrão de sulfatação do dissacarídeo e estas alterações estruturais podem ter consequências funcionais (Little et al, 2008). Mudanças na estrutura das cadeias laterais de GAGs dos proteoglicanos, como a elevação da expressão de condroitin sulfato e dessulfatação do heparan sulfato, tem sido associado com o desenvolvimento e progressão de doenças malignas em vários tecidos, mas pouco se sabe sobre estas alterações no tecido prostático (Ricciardelli et al, 1997).

Por serem carregadas negativamente, as cadeias de GAG atraem moléculas de água e com isso entram na regulação o equilíbrio osmótico da matriz extracelular, mantendo-a hidratada. Isto aumenta a concentração de macromoléculas na matriz e pode influenciar as reações e interações moleculares que são dependentes da concentração do meio em que ocorrem (Hardingham e Fosang, 1992).

Proteoglicanos possuem numerosas funções biológicas. Agem como componente estrutural na organização tecidual, interferem em inúmeros parâmetros celulares, como a proliferação, adesão, migração e diferenciação celulares e interagem com os fatores de crescimento e citocinas assim como com os receptores dos fatores de crescimento que estão relacionados com a sinalização celular.

Durante a carcinogênese, as células malignas secretam fatores de crescimento que estimulam o crescimento celular e ativam as células estromais que por sua vez estimulam os fatores de crescimento tumorais, facilitando assim a migração celular, o crescimento e a invasão tumorais. Portanto, a alteração da expressão de proteoglicanos modifica a estrutura da matriz extracelular e com isso pode haver a facilitação do desenvolvimento de tumores malignos ou benignos, incluindo a hiperplasia prostática, e por isso são possíveis alvos no tratamento farmacológico (Theocharis et al, 2010).

Babinski et al (2007) mostraram que a expressão de proteoglicanos condroitin sulfatados é seletivamente maior na região periacinar do estroma da próstata hiperplásica em relação à zona de transição da próstata normal através de estudos imunohistoquímicos.

Diversos estudos já foram realizados relacionando a expressão dos proteoglicanos na próstata normal ou hiperplásica assim como nas células tumorais de diversos órgãos como a próstata, a mama, o estômago e em neoplasia da cabeça e do pescoço. (Contreras et al, 2010). Os proteoglicanos estão envolvidos tanto no crescimento celular normal quanto no neoplásico através da participação da adesão célula à célula, célula à matriz, na migração e proliferação celular e na regulação da atividade dos fatores de crescimento (Iida et al, 1997; Shariat et al, 2008).

Os proteoglicanos analisados neste estudo foram o sindecan, pertencente ao grupo dos proteoglicanos de superfície de membrana cujo GAG associado é o heparan sulfato, e o decorin e o biglican, que são proteoglicanos condroitin sulfatados que fazem parte dos proteoglicanos ricos em leucina (*Small leucine-rich proteoglycans*).

1.3.1 Sindecan

O sindecan é um proteoglicano de membrana, contendo cadeias de GAGs tanto de heparan sulfato como de condroitin sulfato. Presente em grande quantidade no epitélio de tecidos maduros e nas células epiteliais e mesenquimais durante o desenvolvimento embriológico, o sindecan parece estar envolvido na regulação da forma e organização das células epiteliais (Reichardt, 1993), assim como na diferenciação e crescimento celulares e age como um co-receptor para os fatores de crescimento de fibroblastos, que é um potente fator de crescimento angiogênico envolvido na diferenciação celular (Shariat et al, 2008; Shimada et al, 2009).

Contreras et al (2010) relataram 4 diferentes tipos de sindecan, conforme a classificação à seguir:

- 1) Sindecan-1 é o principal sindecan presente nas células epiteliais.
- 2) Sindecan-2, também chamado de fibroglican devido à sua grande presença nos fibroblastos
- 3) Sindecan-3 ou N-sindecan, intensamente expresso no tecido nervoso
- 4) Sindecan-4 denominado amphiglycan ou ryudocan que pode estar presente em diferentes tipos celulares.

A expressão do sindecan-1 no tecido prostático normal e hiperplásico é controversa. Segundo Shariat et al (2008), o sindecan-1 é expresso nas células epiteliais basais dos ácinos em próstata normal e hiperplásica na mesma proporção, tem sua expressão reduzida nas células prostáticas cancerosas e não foi observada expressão nas células estromais.

Contrariamente aos estudos anteriores, Shimada (2009) mostrou que a expressão do sindecan-1 no epitélio da próstata normal foi mínima ou ausente, exceto nas células basais. O mesmo foi descrito por Kiviniemi (2004) que realizou estudo que confirma que o sindecan-1 é expresso nas células basais e acrescenta que também observou marcação na superfície baso-

lateral das células colunares secretoras com menor intensidade (Kiviniemi et al, 2004; Contreras et al, 2010).

A maioria dos estudos com sindecan foram realizados em casos de câncer de próstata, mostrando que a expressão do sindecan é inversamente proporcional ao grau de Gleason, isto é, quanto menor for o grau de Gleason maior será a expressão do sindecan. Em carcinomas pouco diferenciados não houve expressão de sindecan. Concluem ainda que a expressão de sindecan tem valor preditivo na progressão do PSA e portanto na progressão da doença (Kiviniemi et al, 2004; Shariat et al, 2008; Shimada et al, 2009). O mesmo não foi descrito por Chen (2004), que observou que não há associação entre a imunorreatividade de sindecan-1 e o grau de Gleason no câncer prostático.

1.3.2 Proteoglicanos ricos em leucina (SLRP – *small leucine-rich proteoglycans*)

Os SLRPs são agrupados em 3 classes distintas: classe I que compreende o decorin e o biglican; classe II inclui a fibromodulina, o lumican, o keratocan e PRELP; e a classe III da qual fazem parte o epiphycan e a osteoglycan (Iozzo, 1998). Em classificação mais recente o asporin, ECM2 e ECMX foram incluídos na classe I, osteoadherin passou a ser incluído na classe II e o opticin foi incorporado à classe III. Foram criadas ainda a classe IV, da qual fazem parte a chondroadherin, o nyctalopin e o Tsukushi, e a classe V composta pelo podocan e podocal-like protein I. (Shaefer e Shaefer, 2010).

SLRP (small leucine-rich proteoglycans) são proteoglicanos compostos por uma proteína central contendo unidades repetidas ricas em leucina e com um radical cisteína em cada extremidade (Iozzo, 1998) e apresentam-se ligados a no mínimo uma cadeia de GAG.

O decorin apresenta uma cadeia de GAG de condroitin sulfato associada à proteína central enquanto o biglican apresenta duas cadeias de condroitin sulfato ligadas à ele (Pinheiro et al, 2005).

Os proteoglicanos condroitin sulfatados, do qual fazem parte o decorin e o biglican, estão presentes em praticamente todos os tecidos, tem diversas funções biológicas e estão envolvidos na regulação da proliferação celular. Estão relacionados ainda a outras funções regulatórias como fibrilogênese de colágeno, crescimento tumoral e disseminação metastática, angiogênese, modulação da morte celular programada, inibição de TGF- β , fibrose pulmonar e renal, desenvolvimento e distrofia musculares, síntese de fibrilina 1, cicatrização de feridas,

infarto do miocárdio e doença de Lyme. Tem ação ainda sobre receptores de EGF, IGF-1, LRP-1 (proteína I relacionada ao receptor de lipoproteína de baixa intensidade, PDGF (fator de crescimento derivado das plaquetas) e TNF α (fator de necrose tumoral alfa) (Merline et al, 2009; Shaefer e Shaefer, 2010).

A estrutura do decorin e do biglican são muito semelhantes, porém há uma diferença significativa na função de cada um destes proteoglicanos. Estudos imunohistoquímicos relatados por Hardingham e Fosang (1992) mostraram que o decorin estava presente na matriz extracelular que era rica em colágenos do tipo I e II, tendo um papel na estrutura/montagem da fibra colágena, enquanto que o biglican foi identificado como uma molécula que se acumula na região pericelular, postulando-se que ele esteja envolvido na morfogênese e diferenciação celular.

Decorin representa um poderoso inibidor da migração celular e de crescimento da célula tumoral. A falta do decorin é “permissiva” para o desenvolvimento tumoral. A expressão do decorin encontra-se alterada em diversos tipos de câncer incluindo tumores ovarianos, gástricos, pancreáticos e lipossarcomas, entre outros. Diversas células tumorais não expressam decorin, em especial as que tem origem epitelial, como no caso de câncer de colon, pâncreas e mama (Hu et al, 2009; Theocharis et al, 2010). O mecanismo pelo qual a expressão do decorin é bloqueada ainda permanece desconhecido. Isto é de grande importância pois atribui-se ao decorin um papel anti-tumoral. O tratamento com a administração sistêmica de decorin em ratos apresentou excelente resultado na redução do volume tumoral, na diminuição do ritmo de crescimento do tumor e na prevenção da disseminação metastática em tumores de mama, pâncreas, ovário e pulmão. (Theocharis et al, 2010). Em outro estudo (Hu et al, 2009), decorin foi injetado intraperitonealmente em ratos levando a uma diminuição significativa do peso do tumor comparado ao grupo controle. A avaliação patológica confirmou o retardo na progressão do tumor. A proliferação celular foi extremamente reduzida em todos os lobos prostáticos dos animais tratados e a apoptose foi significativamente maior. Com isso, concluiu-se que a administração de decorin in vivo tem papel inibidor tumoral.

A ação dos SLRPs sobre determinados fatores de crescimento não são uniformes para todos os proteoglicanos. Decorin consegue inibir temporariamente o EGFR (receptor do fator de crescimento epidérmico), porém o biglican não teve ação inibitória. O decorin conseguiu inibir a expressão e a fosforilação dos receptores androgênicos em todos os lobos prostáticos do rato assim como nas células prostáticas cancerosas humanas androgênio dependentes. Mais uma vez o biglican foi ineficaz (Hu et al, 2009).

A concentração de GAGs condroitin sulfatados está aumentada na HPB o que sugere que proteoglicanos condroitin sulfatados estão relacionados com a proliferação celular que ocorre nesta desordem. Cardoso et al (2003) e Ricciardelli (1997) mostraram pouca ou nenhuma imunomarcção no tecido prostático normal quando usados anticorpos anti-CS. Entretanto no tecido hiperplásico observou-se uma fraca expressão de CS distribuída por todo o estroma porém uma forte marcação foi observada na região periacinar e na membrana basal do epitélio acinar. Ricciardelli (1998 e 1999) demonstrou que no câncer de próstata há um aumento maior da expressão de CS no estroma da região peritumoral quando comparado com a expressão de CS na HPB. Porém ao analisar a expressão de decorin e versican relatou que apesar do aumento da expressão destes dois proteoglicanos ocorrer na HPB e no câncer de próstata, somente o versican tem valor preditivo na estimacção da progressão do câncer.

1.4 Antígeno prostático específico (PSA – *Prostatic Specific Antigen*)

O antígeno prostático específico é uma protease que age na liquefacção do sêmen e serve como um marcador bioquímico para HPB e câncer de próstata (Guess, 2001) .

Estima-se que o PSA sérico esteja aumentado tanto na hiperplasia prostática quanto no câncer de próstata, porém o aumento no câncer é cerca de 10 vezes maior, sendo de cerca 0,3 ng/mL/g de tecido hiperplásico e de 3,5 ng/mL/g de tecido com adenocarcinoma (Guess, 2001).

Na HPB a elevacção do PSA ocorre devido ao aumento da massa epitelial enquanto que no câncer de próstata a elevacção acontece devido a destruicção tecidual e consequente vazamento do PSA na circulacção sistêmica (Jacobsen et al, 2001).

A dosagem sérica do PSA, assim como o toque digital retal, faz parte dos exames de triagem para a detecção do câncer de próstata e do diagnóstico de HPB.

2 OBJETIVO

O presente estudo tem por objetivo analisar a expressão dos proteoglicanos sindecana, biglicana e decorina na próstata normal e hiperplásica através de estudo imunohistoquímico e avaliar se a variação da expressão destes proteoglicanos entre os dois grupos está relacionada com o desenvolvimento da hiperplasia.

3 MATERIAL E MÉTODOS

O projeto de pesquisa foi aprovado pelo Comitê de Ética em Pesquisa da Universidade do Rio de Janeiro (CEP/HUPE nº 2889).

As amostras de próstatas com hiperplasia benigna (grupo HPB) foram obtidas de 16 pacientes submetidos à prostatectomia aberta, com o volume prostático variando de 76 a 143 mL ($99,5 \text{ mL} \pm 17,62 \text{ mL}$) com idade de 67 a 78 anos ($71,78 \text{ anos} \pm 3,14 \text{ anos}$) e de 8 pacientes submetidos à ressecção transuretral, com volume de 59 a 79 mL ($65,5 \text{ mL} \pm 10,76 \text{ mL}$) com idade de 60 a 84 anos ($70,87 \text{ anos} \pm 7,75 \text{ anos}$). O valor do PSA variou de 1,28 a 6,1 ng/mL ($4,00 \text{ ng/mL} \pm 1,44 \text{ ng/mL}$).

O diagnóstico de hiperplasia prostática benigna foi firmado baseado nos sintomas do paciente, no exame físico, no exame histopatológico da biópsia prostática realizada no pré-operatório e na confirmação do laudo histopatológico da peça cirúrgica. As amostras obtidas por ocasião da realização da prostatectomia aberta foram colhidas da zona de transição, próxima à uretra, onde facilmente se observa macroscopicamente os nódulos hiperplásicos. Das amostras obtidas durante a ressecção transuretral foram usadas somente aquelas cujas dimensões do fragmento eram maiores do que 18 x 4 x 3 mm (L x T x AP). As regiões do tecido prostático que se apresentavam escurecidas devido ao processo de eletrocoagulação durante a ressecção endoscópica foram excisadas e descartadas para que a peça analisada não apresentasse alterações morfo-estruturais decorrentes da alta temperatura da alça de ressecção.

Os critérios de exclusão dos pacientes selecionados foram idade menor do que 50 anos, PSA maior do que 10 ng/ml, o uso de cateter vesical, o uso de medicação inibidora da enzima 5 α redutase e a presença de câncer no exame histopatológico da peça cirúrgica.

Um segundo grupo, o grupo controle, consistiu de 8 amostras da zona de transição da próstata de homens adultos jovens, com idade entre 18 e 28 anos ($25,25 \text{ anos} \pm 4,17 \text{ anos}$), falecidos por acidente, colhidas por ocasião da necropsia realizada no período de até 8 horas após o óbito. A zona de transição foi localizada e dissecada como descrito previamente (McNeal, 1984; Babinski et al, 2003) e as peças foram colocadas imediatamente em solução tamponada de formol à 10% para a fixação do tecido. Em seguida foi realizada a inclusão das mesmas em parafina.

De cada peça foram realizados cinco cortes com 5 micrômetros de espessura, com intervalo de 30 micrômetros entre cada um, tendo sido montados em lâminas silanizadas para a realização de estudo imunohistoquímico.

3.1 Imunohistoquímica

Foram utilizados os seguintes anticorpos primários: anti-sindecán-1 (Abcam, monoclonal, cat. no. ab714, Cambridge, USA) na diluição de 1:75; anti-decorin (Calbiochem, policlonal, cat. no. PC673, Gibbston, USA) e anti biglican (R&D Systems, monoclonal, cat. no. MAB2667, Minneapolis, USA) ambos com diluição de 1:100.

Os anticorpos secundários empregados foram: Biotin-Goat anti-human IgG (Zymed, cat. no. 81-7140, San Francisco, USA) para a imunomarcção para decorin, na diluição de 1:200. Para os anticorpos biglican e sindecán foi usado Histostain Plus kit (Invitrogen, cat. no. 85-9643, Camarillo, CA, USA), ambos de acordo com as instruções do fabricante.

3.1.1 Sindecán

Após a desparafinização e rehidratação, o material foi submetido à recuperação antigênica por calor através da imersão em solução tampão TRIS-EDTA (*trisaminomethane-ethylenediaminetetraacetic acid*) (*overnight* em estufa à 60°C). A atividade da peroxidase endógena foi bloqueada com a imersão das lâminas em solução de metanol e peróxido de hidrogênio na proporção de 9:1 durante 15 minutos. O bloqueio de sítio antigênico inespecífico foi realizado com soro de cabra (*anti-goat*) durante 10 minutos e precedeu a incubação com o anticorpo primário anti-sindecán, mantido em estufa à 37°C por 1 hora. O controle negativo foi incubado com PBS-BSA (*phosphate buffered saline with bovine serum albumin*). Em seguida, a técnica de imunohistoquímica foi realizada com o kit Histostain Plus com a incubação do anticorpo secundário e posteriormente com a estreptavidina, conforme instruções do fabricante. O agente revelador utilizado foi o DAB (diaminobenzidina) (Zymed, cat. no. 00-2014, San Francisco, CA, USA), aplicado sobre os cortes em capela escura. As lâminas foram imersas em solução de hematoxilina e foram tratadas em seguida de acordo com o protocolo padrão para a desidratação do tecido até a montagem da lâmina. Entre cada etapa foram realizados 3 banhos com PBS durante 2 minutos cada.

3.1.2 Decorin e biglican

A imunohistoquímica foi realizada com os anticorpos primários anti-decorin e anti-biglican seguindo o mesmo protocolo anteriormente descrito, porém diferindo em três aspectos: 1) não foi necessária a recuperação antigênica por calor no início do processamento; 2) a incubação do anticorpo primário foi realizada colocando-se o material na geladeira por 24 horas, segundo as orientações do fabricante; e 3) no decorin, o anticorpo secundário empregado foi o Biotin-Goat anti-human IgG.

3.2 **Análise Histológica**

As lâminas foram analisadas e fotografadas com microscópio (Olympus, BX51, Tokio, Japão) equipado com uma câmera digital (Olympus, DP71, Tokio, Japão). As imagens foram adquiridas com resolução de 2040 x 1536 pixels e salvas em arquivo no formato TIF.

A avaliação quantitativa da imunomarcção do sindecan foi realizada à partir das imagens capturadas com aumento de 400X usando o programa ImageJ versão 1.44 (NIH, Bethesda, Maryland, USA). Demarcou-se uma área contígua de epitélio, cuja profundidade se estendia da membrana basal à superfície do lúmen. A área marcada pelo anticorpo foi selecionada usando-se uma ferramenta de seleção de cor e foi expressa como um percentual da área delimitada de epitélio. O método de quantificação usado para a análise da imunomarcção do decorin e do biglican foi semelhante ao do sindecan, isto é, utilizou-se a ferramenta de seleção de cor para a aferição do percentual de área marcada pelos anticorpos porém, nesta quantificação, foram demarcadas três áreas do estroma, de maneira aleatória, e foi calculada pelo programa a média dos valores percentuais das áreas selecionadas. Realizou-se também a avaliação semiquantitativa da intensidade da imunomarcção do decorin e do biglican através de um sistema de graduação, como utilizado anteriormente por Brimo et al (2010). Atribuiu-se um escore à cada campo de cada amostra, sendo o escore 1 para a marcação de fraca intensidade, o escore 2 para a de moderada intensidade e o escore 3 para a de forte intensidade (Figura 5). Foram preparadas cinco lâminas de cada amostra e foram analisados cinco campos de cada corte, totalizando 25 campos avaliados. Para cada amostra foi atribuído um valor de escore.

3.3 Análise estatística

Os dados do percentual de área marcada pelo anticorpo foram expressos como média \pm desvio padrão. Aplicou-se o teste t de Student para comparação das médias. Para a avaliação semi-quantitativa da intensidade da marcação do biglican e do decorin, os dados foram expressos como moda, tendo sido aplicado o teste de Mann-Whitney. A correlação entre a imunomarcação do sindecana e o valor do PSA total, o volume prostático e a idade do paciente foi determinada por regressão linear seguida de um teste t para o coeficiente de correlação. Foram considerados estatisticamente significativos os resultados com p-valor $<0,05$.

3.4 Outras análises

O nível sérico de PSA total foi medido por método imunoenzimático (Architect Total PSA kit, Abbott Laboratories, IL, USA) e expresso como ng/mL. O volume prostático foi determinado em mL por meio de ultrassonografia.

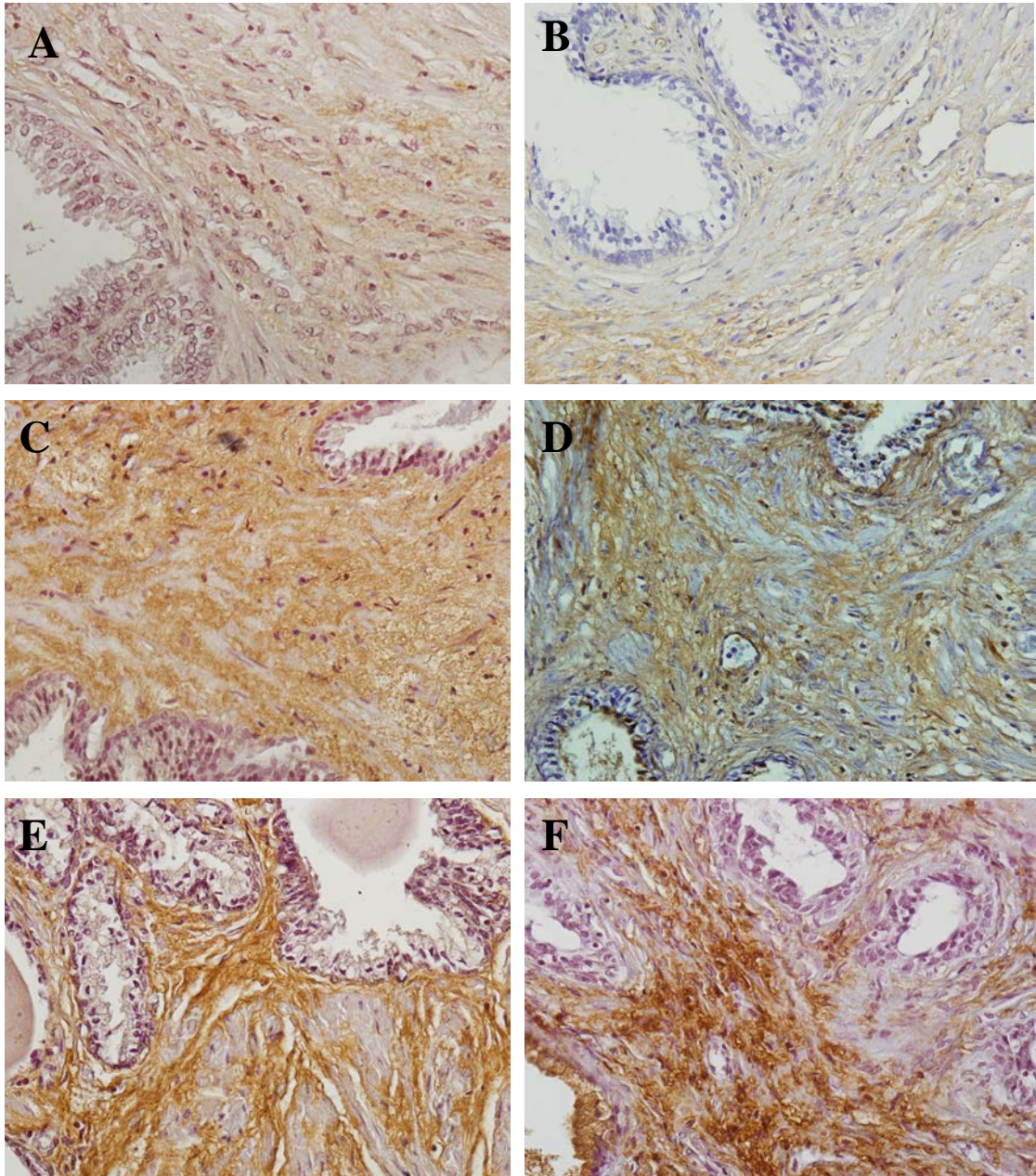


Figura 5 – Intensidade da imunomarcaco do biglican e decorin de acordo com escores: fotomicrografias das prstata normal e hiperplsica. Imunohistoqumica realizada com anticorpos anti-biglican e anti-decorin na prstata normal (A, C, E) e hiperplsica (B, D, F) exemplificando a intensidade da imunomarcaco de acordo com os escores (avaliao semi-quantitativa). Escore 1 (fotos A e B), escore 2 (fotos C e D) e escore 3 (fotos E e F).

4 RESULTADOS

4.1 Sindecán

A imunomarcção do sindecán ocorreu exclusivamente no epitélio acinar.

No tecido prostático normal, observou-se uma imunomarcção de fraca intensidade em alguns trechos, não contínuos, do epitélio acinar delimitado (figura 6A). Diversos campos não apresentavam nenhum segmento de epitélio marcado pelo anticorpo (figura 6B). Na próstata hiperplásica a imunomarcção revelou uma forte expressão do proteoglicano na camada de células basais (figura 7A) e por vezes uma discreta marcação na superfície basolateral das células secretoras (figura 7B), não mais em segmentos, mas de maneira contínua no epitélio. Pode-se observar a marcação da membrana citoplasmática das células secretoras em cortes tangenciais do epitélio (figura 8A). Em todos os campos analisados, tanto da próstata normal quanto da hiperplásica, o estroma não apresentou marcação do sindecán-1 (figura 8B).

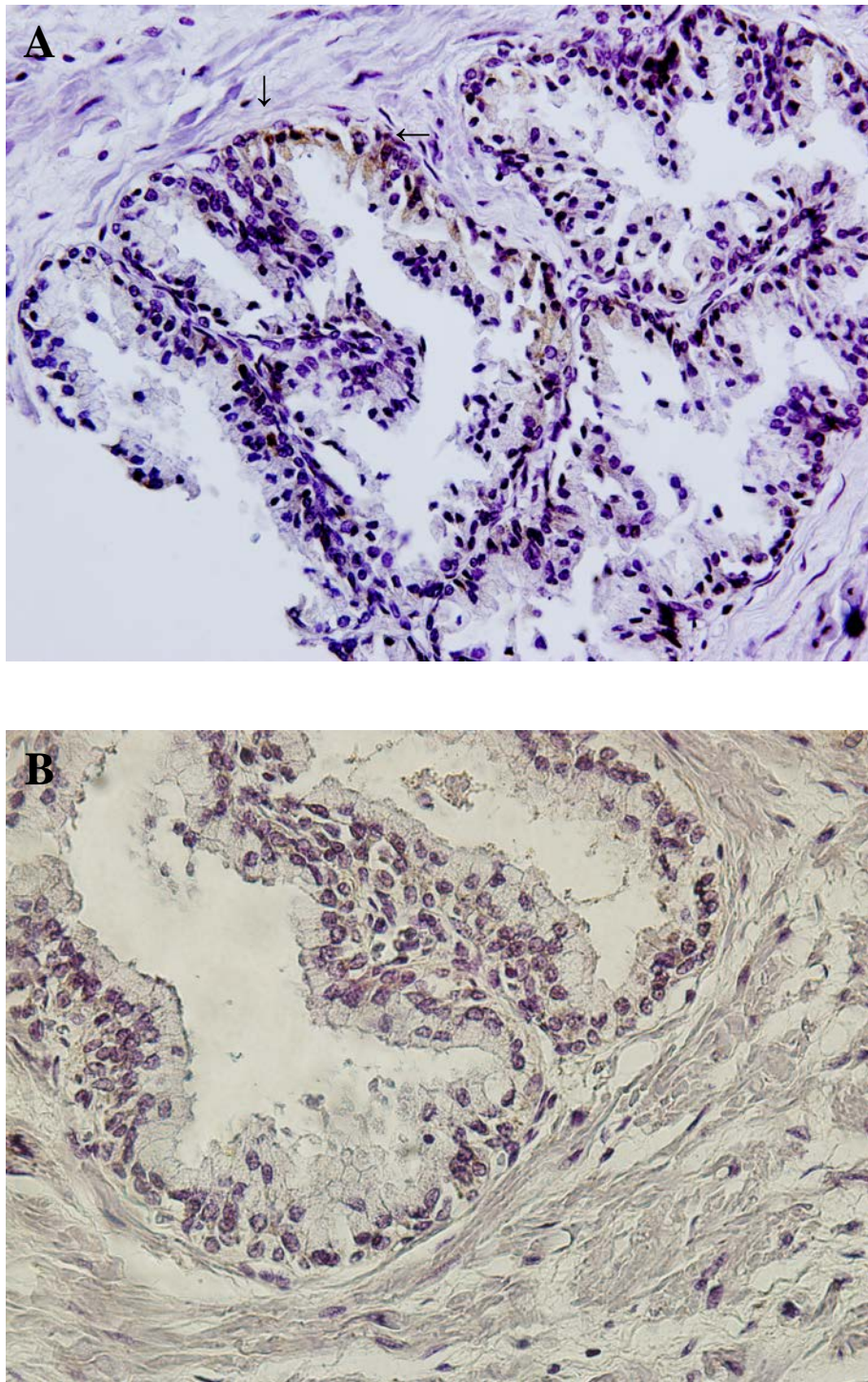


Figura 6 - Imunomarcção do syndecan-1 na próstata normal. Na próstata normal a marcação está ausente (A) ou pode ser observada uma fraca marcação em alguns segmentos do epitélio acinar (B). 400X.

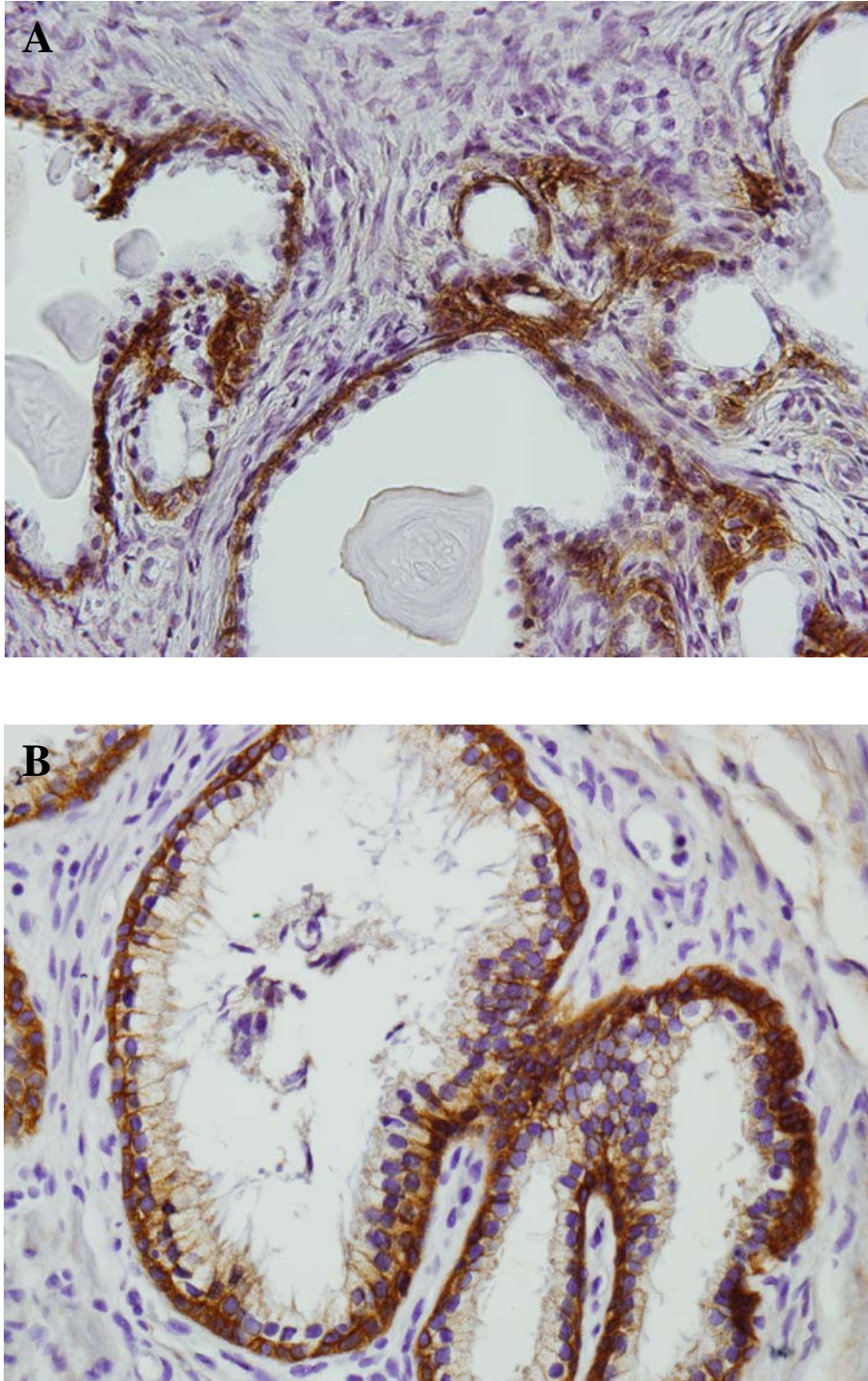


Figura 7 - Imunomarcaco do syndecan-1 na hiperplsica. Nas amostras de HPB a marcao  evidente e localizada principalmente na camada basal do epitelo acinar (A, B) e com menor intensidade na periferia das clulas secretoras (B). No houve diferena no padro de imunomarcaco entre as amostras de prstata colhidas por via aberta (A) e endoscpica (B). 400X.

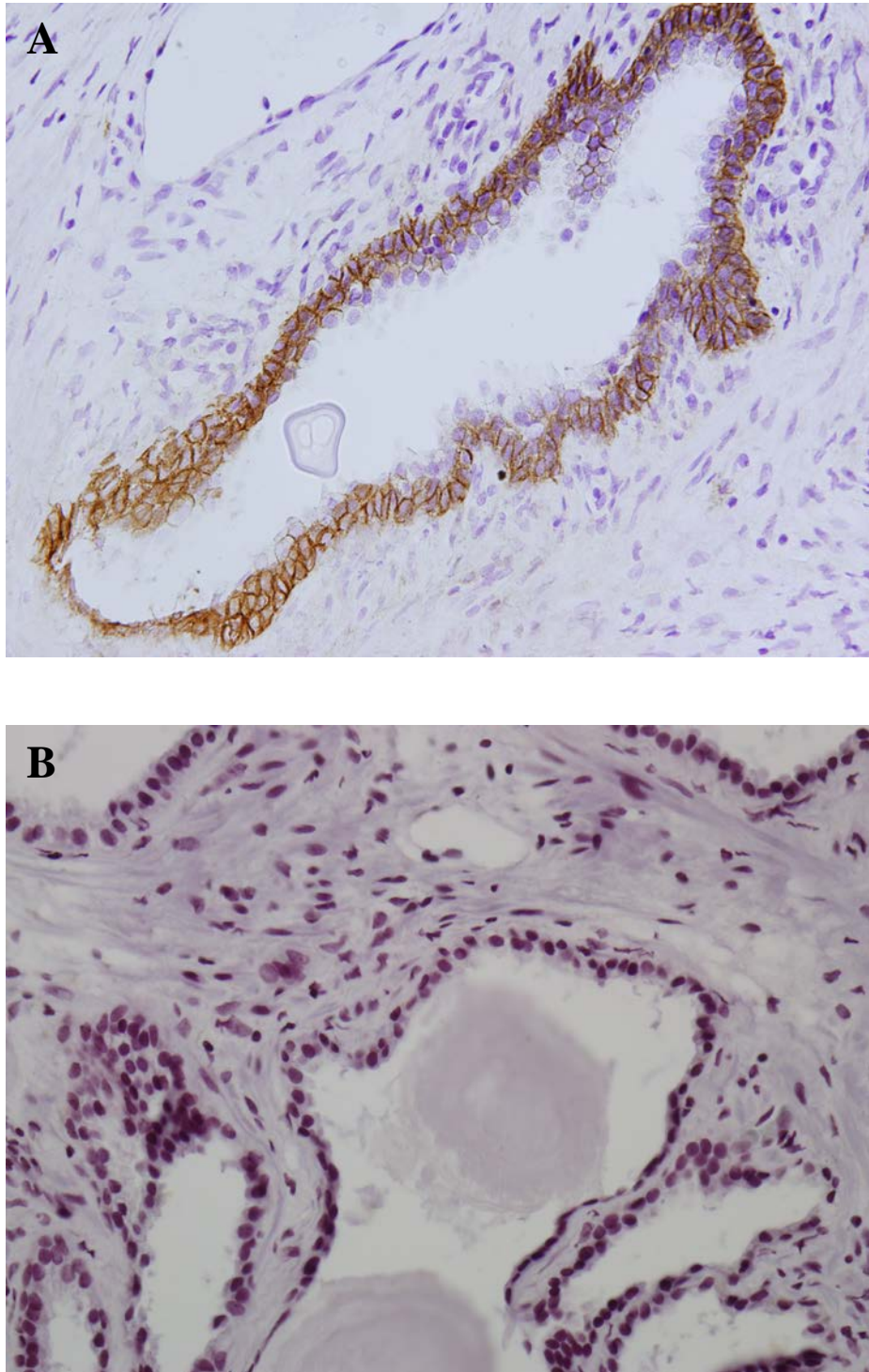


Figura 8 - Imunomarcção do syndecan-1 hiperplásica. Na próstata hiperplásica observa-se a imunomarcção do syndecan-1 na periferia das células secretoras (A).No controle negativo não se observou marcação do proteoglicano (B). 400X.

As médias dos valores da expressão do sindecan-1 nas amostras de próstatas colhidas durante a prostatectomia aberta transvesical (Figura 7A) e a ressecção transuretral da próstata (Figura 7B) foram comparadas através do teste t de Student para se avaliar se os resultados destes diferentes métodos de coleta do tecido prostático apresentavam diferença estatística (Figura 9). Por não ter sido encontrada diferença significativa foi possível agrupar as amostras colhidas pelas duas técnicas em um único grupo, o grupo HPB.

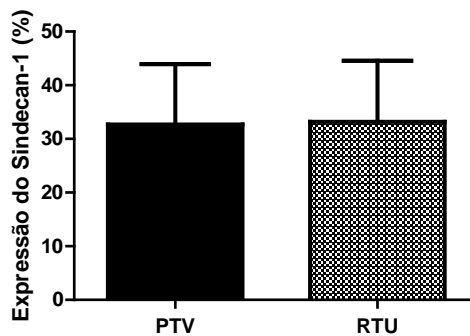


Figura 9 – Comparação dos valores da expressão do sindecan-1 nas amostras de PTV (32,7% ± 11,2%, N=11) e RTU (33,2% ± 11,4%, N=5) não mostrou diferença estatisticamente significativa ($p > 0,05$).

Ao compararmos a expressão do sindecan-1 nas próstatas do grupo HPB e do grupo controle observamos a importante diferença entre os grupos com $p < 0,001$ (Figura 10).

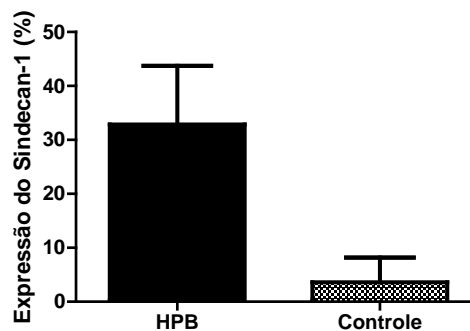


Figura 10 – Comparação dos valores da expressão do sindecan-1 no grupo HPB (32,9% ± 10,9%, N=16) e no grupo controle (3,6% ± 4,6%, N=6) realizada através do teste t de Student mostrou diferença estatisticamente significativa ($p < 0,001$).

Não se observou associação entre as médias do valor do PSA total (Figura 11), da idade (Figura 12) e do volume prostático (Figura 13) com a expressão do sindecan-1.

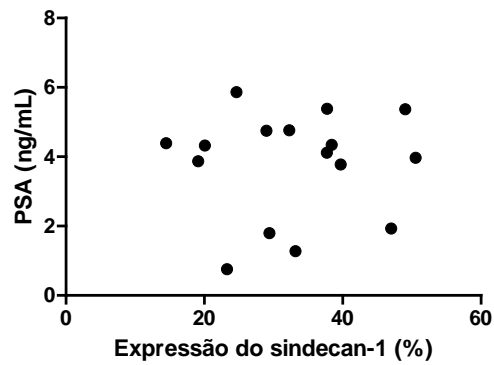


Figura 11 – A correlação linear realizada entre a expressão do sindecan-1 e o valor do PSA não mostrou associação ($r= 0,0388$; $p>0,05$).

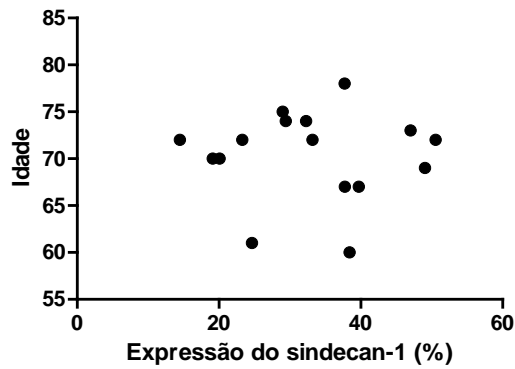


Figura 12 – A correlação linear realizada entre a expressão do sindecan-1 e a idade não mostrou associação ($r= -0,0094$; $p>0,05$).

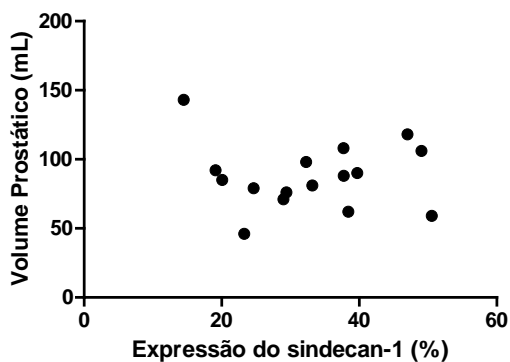


Figura 13 – A correlação linear realizada entre a expressão do sindecan-1 e o volume prostático não mostrou associação ($r= -0,0704$; $p>0,05$).

4.2 Biglican

Ao se observar as fotomicrografias, o biglican se distribuiu por todo o estroma, com a marcação nitidamente positiva na matriz extracelular, enquanto que feixes de músculo liso foram negativos, tanto na próstata normal (Figura 16A) quanto na próstata hiperplásica (Figura 16B).

Os resultados da quantificação das áreas marcadas mostraram que não houve diferença significativa na imunomarcação entre as amostras colhidas pela prostatectomia aberta e pela ressecção transuretral (Figura 14).

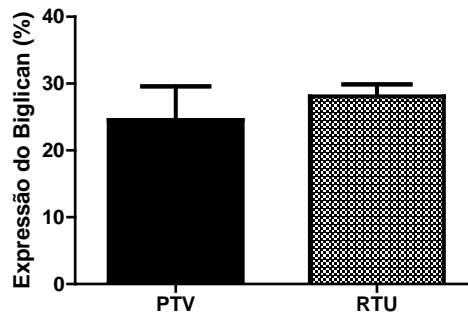


Figura 14 – Comparação dos valores da expressão do biglican nas amostras de PTV (24,3% ± 5,0%, N=10) e RTU (27,8% ± 1,9%, N=5) não mostrou diferença estatisticamente significativa ($p > 0,05$).

Assim como na análise do sindecana, os dois grupos foram analisados em conjunto (grupo HPB), não tendo sido observada diferença estatisticamente significativa entre o grupo HPB e o grupo controle (Figura 15).

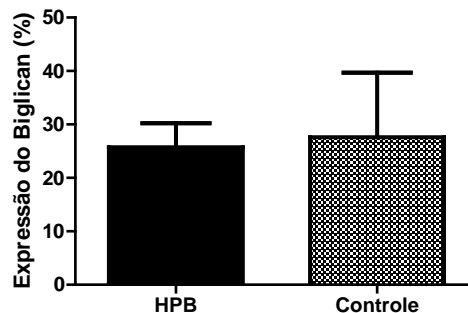


Figura 15 – Comparação dos valores da expressão do biglican no grupo HPB (25,5% ± 4,5%, N=15) e no grupo controle (27,2% ± 12,2%, N=7) realizada através do teste t de Student não mostrou diferença estatisticamente significativa ($p > 0,05$).

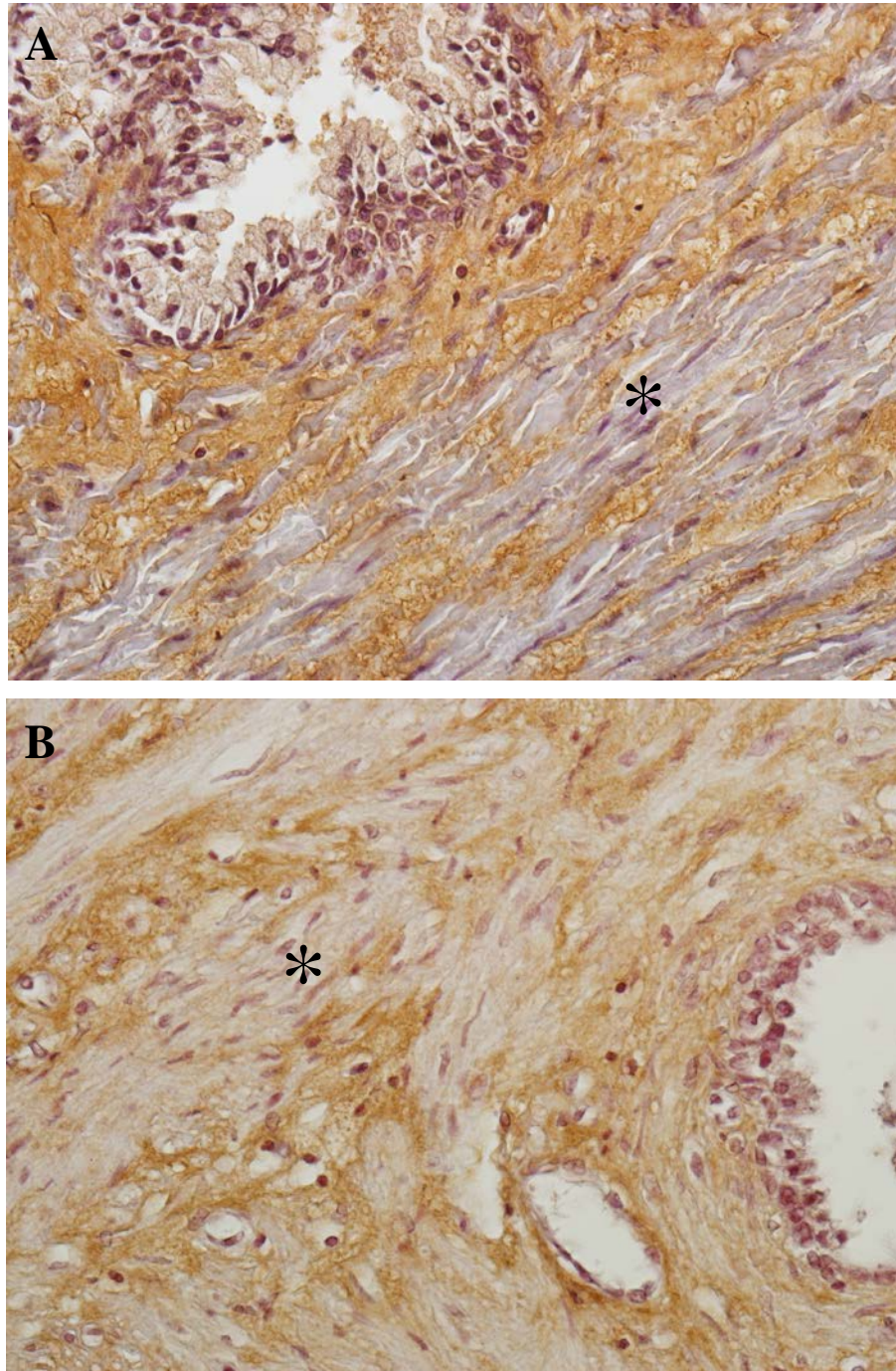


Figura 16 - Imunomarcção do biglican na próstata normal (A) e hiperplásica (B). A marcação do anticorpo é observada exclusivamente no estroma. Tanto no epitélio quanto nos feixes de fibras musculares a marcação é negativa (*). Não se observa diferença significativa entre as amostras de próstata normal e hiperplásica. 400X.

Uma vez que a expressão dos proteoglicanos pode ser avaliada também pela intensidade da imunomarcção, à cada corte foi atribuído determinado escore, de acordo com a metodologia descrita no tópico material e métodos. A moda dos escores dos grupos HPB e controle foram submetidos ao teste de Mann-Whitney, não tendo sido observada diferença estatisticamente significativa ($p > 0,05$).

4.3 Decorin

O padrão de marcação do decorin foi similar ao do biglican, isto é, difusamente distribuído no estroma, tanto na próstata normal quanto na próstata hiperplásica (Figura 17).

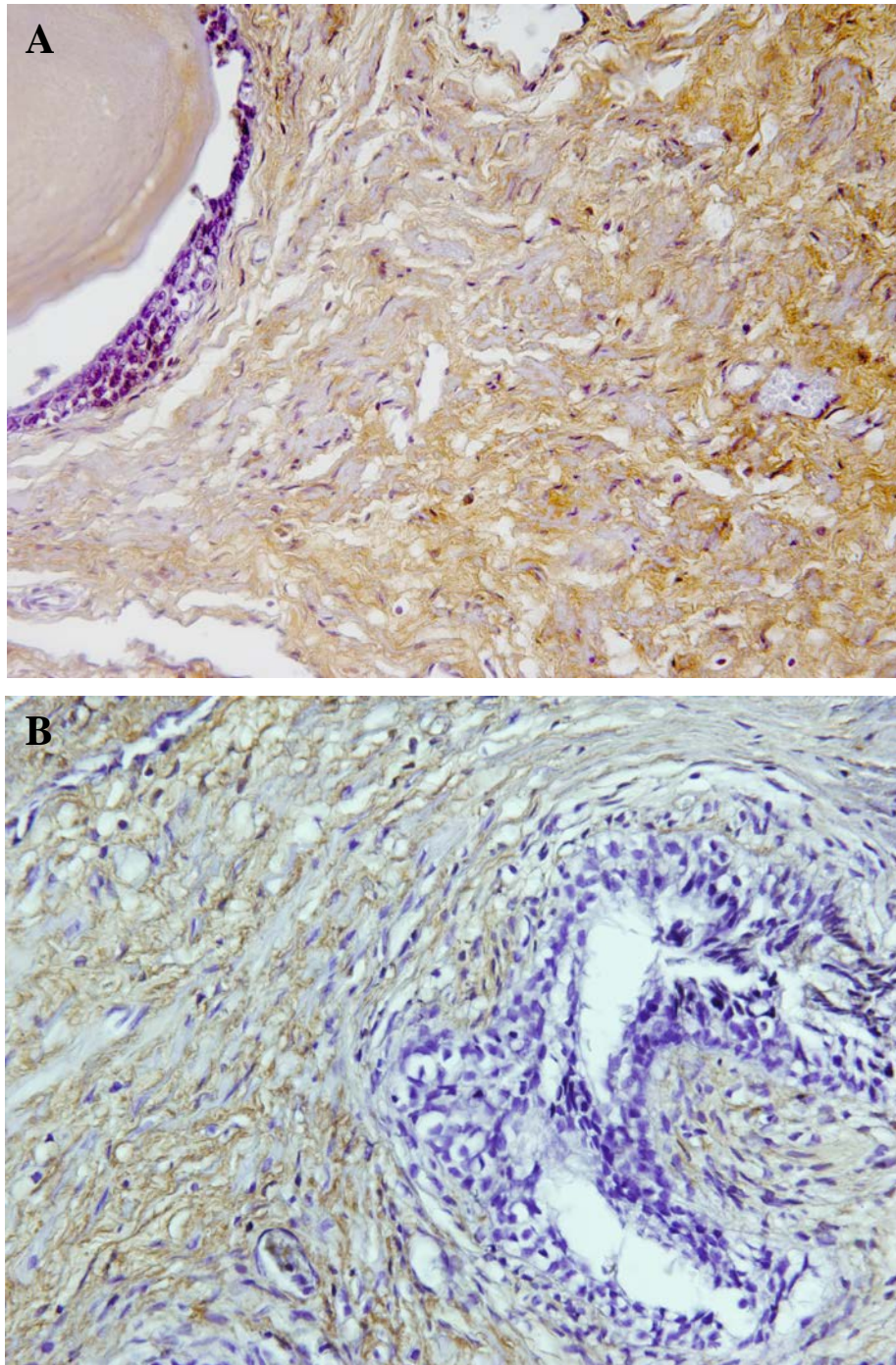


Figura 17 - Imunomarcção de decorin na próstata normal (A) e hiperplásica (B). Assim como no biglican (Figura 9), o padrão de marcação nos grupos controle e HPB são similares e somente o estroma apresenta imunomarcção positiva. 400X.

A análise estatística não mostrou diferença na expressão do decorin entre os grupos PTV e RTU (Figura 18), sendo agrupados em um único grupo HPB que também não mostrou diferença estatística significativa quando comparado ao grupo controle (Figura 19).

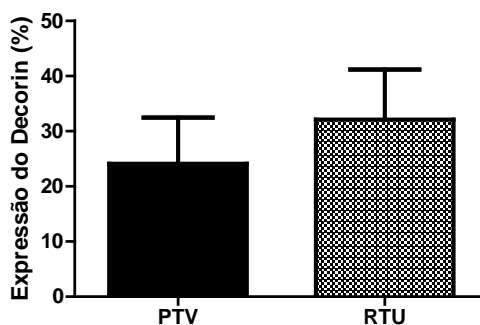


Figura 18 – Comparação dos valores da expressão do decorin nas amostras de PTV (23,9% ± 8,3%, N=14) e RTU (31,9% ± 8,9%, N=5) não mostrou diferença estatisticamente significativa ($p > 0,05$).

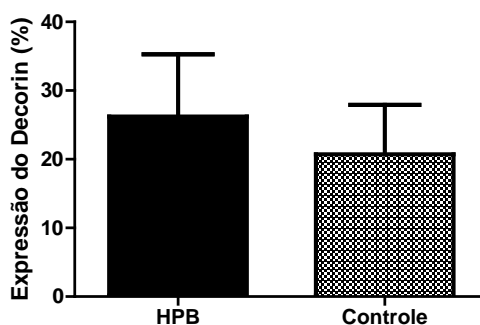


Figura 19 – Comparação dos valores da expressão do decorin no grupo HPB (26,0% ± 9,0%, N=19) e no grupo controle (20,4% ± 7,3%, N=6) realizada através do teste t de Student não mostrou diferença estatisticamente significativa ($p > 0,05$).

Assim como realizado com o decorin, foi comparada a intensidade da imunomarcacão na próstata normal e hiperplásica. A moda dos escores dos grupos controle e HPB foram submetidos ao teste de Mann-Whitney, não tendo sido observada diferença estatisticamente significativa ($p > 0,05$).

5 DISCUSSÃO

5.1 Sindecán

Entre os diferentes tipos de sindecán, o sindecán-1 é o mais estudado no tecido prostático. Há controvérsias quanto à intensidade e à distribuição da imunomarcção nos tecidos normal e hiperplásico.

Shahrokh et al (2008) relataram que, ao estudarem próstatas provenientes de prostatectomia radical, observaram a expressão de sindecán-1 na camada basal do epitélio acinar com a mesma intensidade de marcação no tecido prostático normal e hiperplásico. Kiviniemi et al (2004) observaram forte marcação do sindecán-1 nas próstatas normais, sendo ainda mais intensa nas próstatas hiperplásicas, porém as denominadas próstatas normais eram áreas onde não se observou neoplasia, em homens com idade mais avançada, submetidos à cirurgia para tratamento de câncer. Os achados de ambos os autores não estão de acordo com os resultados encontrados por Shimada (2009), que estão em consonância com os obtidos no presente estudo, onde se mostrou que há importante diferença na expressão do sindecán-1 entre os grupos estudados ($p < 0,001$). O aumento da expressão do sindecán-1 no grupo HPB aconteceu principalmente na camada de células basais e sabe-se que esta camada de células tem importante papel na gênese da hiperplasia (Schalken e Leenders, 2003). Acredita-se que o câncer de próstata tenha início na camada basal (Lawson et al, 2010).

As células epiteliais secretoras são diferenciadas, androgênio-dependentes, possuem uma baixa capacidade proliferativa e um alto índice de apoptose. Ao contrário destas, as células basais são pouco diferenciadas, androgênio-independentes, possuem alta capacidade proliferativa e baixo índice apoptótico, o que as faz ser consideradas células-tronco (*stem-cells*) (Schalken e Leenders, 2003).

Acredita-se que as células secretoras tenham a sua origem à partir das células basais, porém isso não ocorre através de um processo de diferenciação de uma célula em outra. As células basais sofrem uma divisão assimétrica, onde uma parte da célula permanece como uma célula-tronco e a outra dá origem a uma célula intermediária, de proliferação/amplificação transitória, denominada TP/A (*transiently proliferating/amplifying cell population*). Esta etapa da proliferação celular pôde ser bem evidenciada ao se estudar a presença de queratinas nas diferentes camadas celulares do epitélio através de

imunohistoquímica. Há mais de 20 tipos de queratinas identificadas no citoesqueleto. A expressão da queratina depende do epitélio e do grau de diferenciação celular que as células se encontram. A região luminal do epitélio expressa queratina 18 em grande quantidade enquanto a camada basal do ácino prostático expressa queratinas 5 e 14. Com isso, as células intermediárias foram assim denominadas pois expressam tanto queratina 5 como queratina 18, encontrando-se em um estágio de diferenciação anterior ao das células secretoras (Schalken e Leenders, 2003).

Sendo assim, a expressão do sindecan, que se encontra aumentada na camada basal do epitélio hiperplásico, pode estar diretamente relacionada com a ocorrência da HPB, uma vez que na próstata normal, do jovem, a expressão do sindecan é mínima ou ausente, pois a próstata encontra-se numa fase de quiescência, onde a proliferação e diferenciação celulares são realizadas somente para a homeostase do tecido, não havendo desequilíbrio na relação proliferação/apoptose celular.

Outra importante observação deste trabalho é que a expressão do sindecan não tem correlação com a idade, o valor do PSA total ou o volume prostático avaliado no grupo HPB, o que sugere que o sindecan é um possível marcador independente da hiperplasia.

Tem sido dada grande atenção às alterações da expressão do sindecan nas diversas patologias prostáticas (PIN (*prostatic intraepithelial neoplasia*), câncer de próstata localizado e metastático) na tentativa de correlacioná-las com a recorrência de elevação do PSA, que mostra a progressão da doença.

Vários estudos mostram que no câncer de próstata localizado existe uma menor expressão do sindecan à proporção que aumenta o grau de Gleason. Carcinomas bem diferenciados (Gleason 2) tem a expressão do sindecan-1 diminuída em relação à sua expressão na hiperplasia benigna, porém ainda é facilmente detectada. Carcinomas pouco diferenciados (Gleason 5) não expressam o sindecan-1. Por outro lado, quando se observa a imunorreatividade do sindecan e a recorrência do valor do PSA, há evidências de que o aumento da expressão do sindecan pode estar relacionado com a progressão da doença (Shahrokh, 2008; Kiviniemi, 2004).

Chen et al (2004) mostrou que a expressão do sindecan tem valor prognóstico na progressão do câncer com score de Gleason 7, mas não com outro escore. Outros estudos mostraram que há um aumento da expressão de sindecan-1 no câncer metastático e no câncer hormônio refratário quando comparada com o câncer localizado (Kiviniemi et al, 2004; Shariat et al, 2008; Shimada et al, 2009). Se tais observações se firmarem como verdades, poderemos prever que os adenocarcinomas de próstata com alto escore de Gleason que

expressarem sindecán-1 com pouca intensidade ou não possuírem expressão para este proteoglicano terão menor chance de progressão quando comparado com os adenocarcinomas que apresentarem grande expressão de sindecán-1.

Observamos uma priorização dos estudos envolvendo o câncer devido à sua gravidade, porém não se pode esquecer que a hiperplasia benigna pode causar grande prejuízo na qualidade de vida do paciente devido aos sintomas obstrutivos e irritativos do trato urinário, além de poder levar à importantes alterações metabólicas devido à insuficiência renal de origem pós-renal causada pela obstrução infravesical severa e retenção urinária.

Sabendo-se que o número e a extensão das cadeias de GAGs alteram diretamente a função e ação de cada proteoglicano e que o aumento da sua expressão ocorre em condições patológicas como observado no caso sindecán nas próstatas normal, hiperplásica e com câncer, é possível que, com estudos futuros, se descubra uma terapia-alvo que mantenha o papel e a estrutura destas cadeias de GAG e conseqüentemente da expressão normal do proteoglicano, evitando-se assim o desenvolvimento de tumores benignos ou malignos da próstata (Little et al, 2008; Theocharis et al, 2010).

5.2 Decorin e biglican

A imunohistoquímica realizada com o uso de anticorpo anti-decorin e anti-biglican neste estudo mostra uma localização e distribuição semelhante em alguns aspectos aos estudos anteriormente realizados.

Cardoso et al (2004) e Ricciardelli et al (1997) mostraram que há a presença de proteoglicanos condroitin sulfatados disperso em todo o estroma prostático, sendo que a intensidade da marcação é pequena ou ausente no estroma prostático normal porém com forte intensidade ao redor do ácido da próstata hiperplásica podendo, esta marcação, se estender em direção ao estroma. No nosso estudo analisou-se a presença de dois proteoglicanos em separado, o biglican e o decorin. Ambos os proteoglicanos não apresentaram a distribuição periacinar e também não se observou diferença significativa entre a próstata normal e a hiperplásica, conforme descrito em estudos prévios de Cardoso et al (2003), o que pode ser explicado pela diferença dos anticorpos utilizados. No estudo de Cardoso et al (2003) os anticorpos eram anti-GAG (condroitin sulfato) e não anti-proteína central, como empregado nesta pesquisa. A marcação periacinar anteriormente descrita poderia ser devido à marcação

de outro proteoglicano, como o versican, por exemplo (True et al, 2009). O PDGF e seus receptores, que se encontram aumentados na HPB, estimulam a síntese do versican, porém não a do decorin e do biglican (Cardoso et al, 2010), o que pode justificar o aumento de proteoglicanos condroitin sulfatados anteriormente observados por Cardoso et al (2003).

Hardingham e Fosang (1992) atribuíram um papel ao biglican na participação da morfogênese, diferenciação e proliferação celular do ácino e ao decorin na participação na estrutura/montagem da fibra colágena, estando relacionado, portanto, à manutenção da estrutura da matriz. Uma vez que o decorin está disperso igualmente em todo o estroma e presente na mesma concentração nas próstatas normal e hiperplásica, este achado é condizente com a função a ele atribuída pelos autores, porém a função atribuída ao biglican não pode ser corroborada pois o tecido prostático normal expressou este proteoglicano de maneira semelhante à próstata hiperplásica. Quanto ao biglican, esperar-se-ia encontrá-lo aumentado na região periacinar na glândula hiperplásica, o que não aconteceu. Logo, não se pode correlacionar o aumento ou a diminuição da expressão do biglican com o desenvolvimento da HPB.

Mais uma vez a influência dos proteoglicanos no câncer de próstata é o que desperta grande interesse pois busca-se incessantemente um marcador tumoral que possa prever a evolução do câncer e possibilite a escolha de um tratamento com a menor morbidade possível de acordo com as chances de progressão da doença.

Postula-se que o decorin tenha um papel inibidor do desenvolvimento tumoral. A sua diminuição no tecido seria “permissiva” para o desenvolvimento do câncer (Hu et al, 2009; Theocharis et al, 2010). O decorin bloqueia a ativação do fator de crescimento epidérmico e de receptores androgênicos, diminuindo a síntese do PSA e aumentando a apoptose (Hu et al, 2009). Quando sua expressão está aumentada, o decorin é capaz de inibir o crescimento tumoral através da ativação de um gene supressor do câncer de próstata (Fassan et al, 2011).

Conclui-se, então, que se a expressão do decorin não estiver alterada na HPB, poderá, na verdade, permitir ou facilitar o crescimento e a proliferação do tecido hiperplásico. Com isso, pode-se dizer que o decorin pode ter um papel indireto no desenvolvimento da HPB.

6 CONCLUSÃO

A pesquisa translacional é de grande importância nos dias atuais. A aplicação dos resultados dos estudos no diagnóstico e tratamento de doenças tem sido o objeto maior da pesquisa básica.

A ausência de diferença estatisticamente significativa do biglican e do decorin entre os grupos estudados permite a conclusão de que estes proteoglicanos não estão envolvidos diretamente na gênese da hiperplasia. É possível atribuir ao decorin um papel indireto no processo hiperplásico da próstata. Se este tem alguma ação inibitória no desenvolvimento da hiperplasia, esta não é grande o suficiente para impedir que a influência de fatores permissivos e facilitadores da hiperplasia suplantem este papel inibitório.

A observação de que a expressão do sindecân-1 está extremamente aumentada na próstata hiperplásica quando comparada com a próstata normal nos permite afirmar que o sindecân-1 tem importante participação no desenvolvimento da hiperplasia prostática benigna. Estudos futuros poderão determinar por que existe o aumento da sua expressão e talvez seja possível descobrir uma maneira de se tratar a hiperplasia sem a realização de procedimento cirúrgico, ou de se impedir o desenvolvimento hiperplásico da próstata.

REFERÊNCIAS

- Alonso-Magdalena P, Brössner C, Reiner A, Cheng G, Sugiyama N, Warner M et al. A role for epithelial-mesenchymal transition in the etiology of benign prostatic hyperplasia. *Proc Natl Acad Sci USA*. 2009; 106(8): 2859-63.
- Babinski MA, Costa WS, Sampaio FJB, Cardoso LEM. Structural organization of fibrous connective tissue in the periacinar region of the transitional zone from normal human prostates as revealed by scanning electron microscopy. *BJU Int*. 2007; 100(4): 940-4.
- Banerjee AG, Liu J, Yuan Y, Gopalakrishnan VK, Johansson SL, Dinda AK, Gupta NP, Trevino L, Vishwanatha JK. Expression of biomarkers modulating prostate cancer angiogenesis: differential expression of annexin II in prostate carcinomas from India and USA. *Mol Cancer*. 2003; 2: 34.
- Brimo F, Robin TV, Friszt M, Corcos F, Bismar TA. Syndecan-1 expression in prostate câncer and its value as biomarker for disease progression. *BJU Int*. 2010; 106: 418-23.
- Bushman W. Etiology, epidemiology and natural history. *Urol Clin North Am*. 2009; 36(4): 403-15.
- Cardoso LEM, Falcão PG, Sampaio FJB. Increased and localized accumulation of chondroitin sulfate proteoglycans in the hyperplastic human prostate. *BJU Int*. 2004; 93(4): 532-8.
- Chagas MA, Babinski MA, Costa WS, Damião R, Sampaio FJB. Stereological analysis of histologic componentes in transition zone of normal and hyperplastic human prostates. *Int Braz J Urol*. 2001; 27(1): 26-31.
- Chen D, Adenekan B, Chen L, Vaughan ED, Gerald W, Feng Z et al. Syndecan-1 expression in locally invasive and metastatic prostate cancer. *Urology*. 2004; 63(2); 402-7.
- Contreras HR, Ledezma RA, Vergara J, Cifuentes F, Barra C, Cabello P. The expression of syndecan-1 and -2 is associated with Gleason score and epithelial-mesenchymal transition markers, E-cadherin and β -catenin, in prostate cancer. *Urol Oncol*. 2010; 28(5): 534-40.
- Fassan M, D'Arca D, Letko J, Vecchione A, Gardiman MP, McCue P, Wildemore B, Rugge M, Shupp-Byrne D, Gomella LG, Morrione A, Iozzo RV, Baffa R. Mitostatin is downregulated in human prostate cancer and suppresses the invasive phenotype of prostate cancer cells. *PLoS One*. 2011; 6: e19771.
- Fitzpatrick J. The natural history of benign prostatic hyperplasia. *BJU Int*. 2006; 97 Suppl 2: S3-6.
- Fong YK, Milani S, Djavan B. Natural history and clinical predictors of clinical progression in benign prostatic hyperplasia. *Curr Opin Urol*. 2005; 15: 35-8.
- Fujikawa S, Matsuura H, Kanai M, Fumino M, Ishii K, Arima K et al. Natural history of human prostate gland: morphometric and histopathological analysis of Japanese men. *Prostate*. 2005; 65(4): 355-64.

Guess HA. Benign prostatic hyperplasia and prostate cancer. *Epidemiol Rev.* 2001; 23(1): 152-8.

Haralson MA, Hassel JR. The extracellular matrix – an overview. “In”: Haralson MA, Hassel JR. *Extracellular matrix – a practical approach.* New York: Oxford University Press Inc; 1995. p. 1-30.

Hardingham TE, Fosang AJ. Proteoglycans: many forms and many functions. *FASEB J.* 1992; 6(3): 861-70.

Hildebrand A, Romaris M, Rasmussen LM, Heinegard D, Twardzik DR, Border WA et al. Interaction of the small interstitial proteoglycans biglycan, decorin and fibromodulin with transforming growth factor β . *Biochem J.* 1994; 302(Pt2): 527-34.

Hu Y, Sun H, Owens RT, Wu J, Chen YQ, Berquin IM. Decorin suppresses prostate tumor growth through inhibition of epidermal growth factor and androgen receptor pathways. *Neoplasia.* 2009; 11(10): 1042-53.

Iida S, Suzuki K, Matsuoka K, Takazono I, Shimada A, Inoue M, Yahara J et al. Analysis of glycosaminoglycans in human prostate by high-performance liquid chromatography. *BJU Int.* 1997; 79(5): 763-9.

Iozzo RV. Matrix Proteoglycans: from molecular design to cellular function. *Annu Rev Biochem.* 1998; 67: 609-52.

Ittman M, Mansukhani A. Expression of fibroblast growth factors (FGFs) and FGF receptors in human prostate. *J Urol.* 1997; 157(1): 351-56.

Jacobsen SJ, Girman CJ, Lieber MM. Natural history of benign prostatic hyperplasia. *Urology.* 2001; 58 Suppl 6A: S5-16.

Junqueira LC, Carneiro J. *Histologia Básica.* 11^a ed. Rio de Janeiro; Guanabara Koogan; 2008.

Kiviniemi J, Kallajoki M, Kujala I, Matikainen M, Alanen K, Jalkanen M et al. Altered expression of syndecan-1 in prostate cancer. *APMIS.* 2004; 112(2): 89-97.

Kresse H, Schönherr E. Proteoglycans of the extracellular matrix and growth control. *J Cell Physiol.* 2001; 189(3): 266-74.

Kyprianou N, Tu H, Jacobs SC. Apoptotic versus proliferative activities in human benign prostatic hyperplasia. *Hum Pathol.* 1996; 27(7): 668-75.

Lawson DA, Zong Y, Memarzadeh S, Xin L, Huang J, Witte ON. Basal epithelial stem cells are efficient targets for prostate cancer initiation. *Proc Natl Acad Sci U S A.* 2010; 107(6): 2610-5.

Lin VK, Wang S, Vasquez DV, Xu CC, Zhang S, Tang L. Prostatic stromal cells derived from benign prostatic hyperplasia specimens possess stem cell like property. *Prostate*. 2007; 67(12): 1265-76.

Little PJ, Ballinger ML, Burch ML, Osman N. Biosynthesis of natural and hyperelongated chondroitin sulfate glycosaminoglycans: new insights into an elusive process. *Open Biochem J*. 2008; 2; 135-42.

McNeal JE. Anatomy of the prostate and morphogenesis of BPH. *Prog Clin Biol Res*. 1984; 145: 27-53

Merline R, Schaefer RM, Schaefer L. The matricellular functions of small leucine-rich proteoglycans (SLRPs). *J Cell Commun Signal*. 2009; 3(3-4): 323-35.

Parsons JK, Carter HB, Partin AW, Windham BG, Metter EJ, Ferrucci L et al. Metabolic factors associated with benign prostatic hyperplasia. *J Clin Endocrinol Metab*. 2006; 91(7): 2562-8.

Pinheiro MC, Mora OA, Caldini EG, Battlehner CN, Joazeiro PP, Toledo OMS. Ultrastructural, immunohistochemical and biochemical analysis of glycosaminoglycans and proteoglycans in the mouse pubic symphysis during pregnancy. *Cell Biol Int*. 2005; 29(6): 458-71.

Popović A, Demirović A, Spajić B, Stimac G, Kruslin B, Tomas D. Expression and prognostic role of syndecan-2 in prostate cancer. *Prostate Cancer Prostatic Dis*. 2010; 13: 78-82.

Reichardt LF. Extracellular matrix molecules and their receptors. "In": Kreis T, Vale R. *Guidebook to the extracellular matrix and adhesion proteins*. New York: Sambrook & Tooze Publication at Oxford University Press; 1993. p. 3-11.

Ribeiro DL, Taboga SR, Goes RM. Diabetes induces stromal remodelling and increase in chondroitin sulfate proteoglycans of the rat ventral prostate. *Int J Exp Pathol*. 2009; 90(4): 400-11.

Ricciardelli C, Mayne K, Sykes PJ, Raymond WA, McCaul K, Marshall VR et al. Elevated stromal chondroitin sulfate glycosaminoglycan predicts progression in early-stage prostate cancer. *Clin Cancer Res*. 1997; 3: 983-92.

Ricciardelli C, Mayne K, Sykes PJ, Raymond WA, McCaul K, Marshall VR et al. Elevated levels of versican but not decorin predict disease progression in early-stage prostate cancer. *Clin Cancer Res*. 1998; 4: 963-71.

Ricciardelli C, Quinn DI, Raymond WA, McCaul K, Sutherland PD, Stricker PD et al. Elevated levels of peritumoral chondroitin sulfate are predictive of poor prognosis in patients treated by radical prostatectomy for early-stage prostate cancer. *Cancer Res*. 1999; 59(10): 2324-8.

Roehrborn CG, McConnell JD. Benign prostatic hyperplasia: etiology, pathophysiology, epidemiology, and natural history. In: Wein AJ, editor-in-chief; Kavoussi LR, Novick AC,

Partin AW, Peters CA, editors. Campbell-Walsh urology. Philadelphia: Saunders Elsevier; 2007. p.2727-65.

Roehrborn CG. Pathology of benign prostatic hyperplasia. *Int J Impot Res.* 2008; 20 Suppl3: S11-8.

Schaefer L, Schaefer RM. Proteoglycans: from structural compounds to signaling molecules. *Cell Tissue Res.* 2010; 339(1): 237-46.

Shariat SF, Svatek RS, Kabbani W, Waltz J, Lotan Y, Karakiewicz PI. Prognostic value of syndecan-1 expression in patients treated with radical prostatectomy. *BJU Int.* 2008; 101(2): 232-7.

Shimada K, Nakamura M, De Velasco MA, Tanaka M, O uji Y, Konishi N. Syndecan-1, a new target molecule involved in progression of androgen-independent prostate câncer. *Cancer Sci.* 2009; 100(7): 1248-54.

Srougi M, Antunes AA, Dall'Oglio M. Hiperplasia prostática benigna. 1ª ed. São Paulo; Atheneu; 2011.

Tang J, Yang J. Etiopathogenesis of benign prostatic hyperplasia. *Indian J Urol.* 2009; 25(3): 312-7.

Theocharis AD, Skandalis SS, Tzanakakis GN, Karamanos NK. Proteoglycans in health and disease: novel roles for proteoglycans in malignancy and their pharmacological targeting. *FEBS J.* 2010; 277(19): 3904-23.

True LD, Hawley S, Norwood TH, Braun KR, Evanko SP, Chan CK et al. The accumulation of versican in the nodules of benign prostatic hyperplasia. *Prostate.* 2009; 69(2): 149-58.

Untergasser G, Madersbacher S, Berger P. Benign prostatic hyperplasia: age-related tissue-remodeling. *Exp Gerontol.* 2005; 40(3):121-28.

van Leender GJ, Schalken JÁ. Epithelial cell differentiation in the human prostate epithelium: implications for the pathogenesis and therapy of prostate cancer. *Crit Rev Oncol Hematol.* 2003; 46 Suppl : S3-10.

Veltri R, Rodriguez R. Molecular biology, endocrinology, and physiology of the prostate and seminal vesicles. "In": Wein AJ, editor-in-chief; Kavoussi LR, Novick AC, Partin AW, Peters CA, editors. Campbell-Walsh urology. Philadelphia: Saunders Elsevier; 2007. p. 2677-726.

Wang J, Levenson AS, Satcher RL Jr. Identification of a unique set of genes altered during cell-cell contact in an in vitro model of prostate cancer bone metastasis. *Int J Mol Med.* 2006; 17: 849-56.

Wendell-Smith C. Terminology of the prostate and related structures. *Clin Anat.* 2000; 13(3): 207-13.

Zellweger T, Ninck C, Bloch M, Mirlacher M, Koivisto PA, Helin HJ, Mihatsch MJ, Gasser TC, Bubendorf L. Expression patterns of potential therapeutic targets in prostate cancer. *Int J Cancer*. 2005; 113: 619-28.

